

IGELNA BIOPSIJA S POMOČJO CT APARATURE

Vinko Kristl


Igelne biopsije se lahko izvršijo na slepo, z diaskopsko kontrolo, s kontrolo ultrazvočne aparature ali s pomočjo računalniške tomografije (CT). V univerzitetnem kliničnem centru v Ljubljani se najpogosteje izvaja biopsija s pomočjo ultrazvočne (UZ) aparature, ki ima določene prednosti pred ostalimi možnostmi. Igelna citološka biopsija s pomočjo CT aparata se vrši pri skeletnih obolenjih in pri procesih v mehkih tkivih, ki z ultrazvokom niso dosegljivi, oziroma niso vidni. Ta so predvsem globoko med črevesnimi vijugami ali retroperitonealno ležeče spremembe. Isto velja tudi za mediastinalne spremembe, vendar se bom v nadaljevanju omejil le na abdominalno področje.

Igelna citološka biopsija se izvaja zaradi:


- 1./ opredelitve procesa
- 2./ določitev razširjenosti bolezni /potrditev ali izključitev metastaz v oddaljenih organih in bezgavkah, ali določanja prizadetosti bezgavk s splošno limfomsko boleznijo/
- 3./ pridobivanje vzorcev bezgavk za tipiziranje tkiva
- 4./ slediti in ocenjevati učinke zdravljenja

Za poseg se uporabljajo različni tipi igel:

Chiba igla




Turner igla



Franseen igla



Tru Cut igla



Madayag igla



Nekatere igle vsebujejo tudi vodila - mandrene, kar olajša vodljivost. Na inštitutu za rentgenologijo UKC Ljubljana se najpogosteje uporabljajo igle tovarne TIK Kobarid tipa Fransen z merami 0,6 x 150 in 0,6 x 200. Za globlje ležeče spremembe je boljše uporabiti iglo z mandrenom, oziroma nekoliko debelejšo iglo, ki je lažje vodljiva. Razpon velikosti je od 20 do 23G. Za spremembe ležeče blizu kože se lahko uporabljajo popolnoma navadne igle.

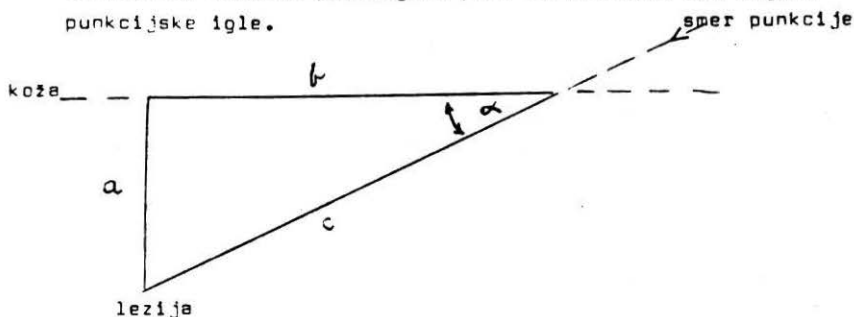
Metoda dela:

Pacient mora imeti opravljene koagulacijske teste. Vsaj protrombinski čas in število trombocitov. Vrednosti pod 50% so kontraindikacija za poseg. Hemoragična diateza je pravzaprav edina omejitev preiskave. Dan pred posegom naj bi pacient imel dieto z lažjo hrano. Na dan posega pa naj bi bil tešč. Premedikacija ni potrebna razen pri otrocih. Pacienta namestimo na preiskovalno mizo CT aparata (Somatom2). Izvršimo običajen diagnostičen CT pregled. Lahko uporabimo intravenozni ali peroralni kontrast za razmejitev struktur v abdomenu. Pri tem pregledu izberemo najprimernejši sken in njegovo višino označimo na pacientovi koži. Z ekrana, na stikalni mizi za upravljanje CT aparata, izmerimo oddaljenost patološkega procesa od mediane linije levo ali desno in njegovo globino. To točko tudi označimo na pacientovi koži. Kožo nato očistimo in okolico prekrijemo s sterilnimi kompresami. Sledi lokalna anestezija kože in podkožja z 2% Xylocainom. Punkcijsko iglo uvajamo na označenem mestu skozi steno abdomna do globine, ki smo jo izmerili na ekranu (pacient naj bi med uvajanjem igle zadrževal dih oziroma plitveje dihal). Sledi dodatni pregledni sken (s čim manjšo žarkovno obremenitvijo), ki pokaže lego igelne konice. Če je položaj dober, z običajno 10 ml brizgalke povzročimo podtlak v igli in z nekaj zaporednimi krajšimi sunki odtrgamo manjše število celic patološkega procesa. Predno se igla izvleče, je potrebno izničiti podtlak, kajti ta bi lahko povzročil srk in posledično zasevanje malignih celic po punkcijskem kanalu. Dohljen material

se izbrizga na objektiva stekelca. Napravi se vsaj dva razmaza - prvi za fiksiranje z zrakom, drugi za fiksiranje v raztopini alkohola in acetona. Vzorci (preparati) se pošljejo v citološki laboratorij onkološkega inštituta, kjer se dodatno obdelajo in ocenijo.

Igelna biopsija se najlažje vrši s pravokotnim pristopom na kožo abdomna in lezijo pod njo. Pri tem potuje igla pogosto skozi dele gastrointestinalnega trakta, vendar to ne povzroča komplikacij, če so igle primerno tanke. Debelina igel, ki se uporablja pri igelni biopsiji, naj ne bi presegala 1 mm. Z debelejšimi iglami se poveča odstotek komplikacij!

Dostop do sprememb, ki ležijo v nadledvični loži, vranici ali v jetrih visoko pod prepono je težji. Potrebno se je izogniti pljučnemu tkivu v frenikokostalnem sinusu. Na ekranu izmerimo razdaljo od punkcijskega mesta do lezije in njeno pravokotno oddaljenost do kože. Dobimo pravokotni trikotnik, iz katerega lahko po enačbi $C^2 = a^2 + b^2$ in $\tan \alpha = \frac{a}{b}$ ali $\sin \alpha = \frac{a}{c}$ izračunamo dolžino punkcijske poti in potrebni kot nagiba punkcijske igle.



Tu je najbolje uporabiti tandem metodo. To je punkcija z dvema ali več iglami istočasno. Prva igla, ki ostane v telesu z vrhom nekje blizu lezije, služi kot vodilo in orientir za drugo in tretjo iglo, s katero izvedemo biopsijo.

Preiskava je sorazmerno nezahtevna in veliko prispeva k diagnostičnemu postopku. En sam negativni rezultat je brez

vrednosti. Preiskavo je v tem primeru potrebno se enkrat ali dvakrat ponoviti. Vsi ponovni negativni rezultati imajo določeno diagnostično težo. Po preiskavi ostane pacient 24 ur v bolnišnici. V tujini se ti posegi vršijo tudi pri ambulantnih pacientih, ki po preiskavi mirno odidejo domov.

Možne komplikacije posega so zelo redke. Najpogostejša je topa bolečina na mestu vboda. Krvavitve so bistveno redkejše. Samo izjemne pa so rupture intraabdominalnih organov, vstop igle v retroperitonealne živčne pleteže, nastanek pneumothoraksa in razsoj tumorja po punkcijskem kanalu. Bolečina je sorazmerno pogosta, ostale komplikacije skupaj pa ne dosežejo 1%.

Uspešnost igelne biopsije se po različnih avtorjih giblje glede na organske sisteme:

Igelna biopsija jeter od 76% do 90%

Igelna biopsija pankreasa od 70% do 100%

Biopsija retroperitoneja z ledvicami in medenico od 66% do 100%

Glede na svojo nezahtevnost in dostopnost je igelna biopsija s pomočjo UZ ali CT preiskava, ki se naj bi široko uporabljala. Prispevala bido hitre in točne diagnoze. S tem bi zmanjšali stroške zdravljenja in skrajšali hospitalizacijo.

Vinko Kristl, dr.med., specialist rentgenolog

Univerzitetni klinični center

Institut za rentgenologijo