

ULTRAZVOK SKROTUMA V OTROŠKEM OBDOBJU

Izvleček:

Za uspešno terapijo je pomembna natančna in hitra diagnoza skrotalnih lezij. S sodobnimi aparati za pregledovanje z ultrazvokom, je mogoče ugotoviti večino bolezenskih sprememb in spremljati učinke zdravljenja. Avtor podaja pregled najpogostejših boleznih skrotuma v otroškem obdobju.

Pri vseh uroloških obolenjih predstavlja pregled skrotuma del rutinske preiskave. Ker je dobro dostopen palpaciji, lahko klinik postavi diagnozo velikokrat že s pomočjo anamnestičnih podatkov, klinične slike, palpatornega izvida in osnovnih laboratorijskih podatkov. Za pravilno izbiro vrste zdravljenja pa je bistvenega pomena pravilna in pravočasna diagnoza (1).

Pogosto žal klinična slika ni značilna, palpacija pa je nemogoča zaradi bolečine in obsežnosti sprememb, ki zabrišejo anatomske podrobnosti. V takih primerih klinik potrebuje pomoč (2).

Ultrazvočna (UZ) preiskava omogoča pogled v notranjost skrotuma ne glede na vrsto obolenja, je po dosedaj znanih podatkih neškodljiva, neinvazivna, zanesljiva, hitra in varna (3,4). UZ preiskava izboljša verjetnost pravilne diagnoze in omogoča spremljanje zdravljenja ter odkrivanje zapletov pri obolenjih skrotuma. Z UZ preiskavo pojasnimo večino patoloških stanj, zato je nepogrešljivo vodilo pri izbiri terapevtskega postopka. Na KC v Ljubljani so aparature številne in vedno dostopne.

Mesto UZ preiskave v diagnostiki intraskrotalnih obolenj je bilo prikazano v različnih in številnih znanstvenih raziskavah. Vsem raziskavam je skupno spoznanje 5 osnovnih karakteristik UZ preiskovalne metode:

- 1- Visoka občutljivost pri odkrivanju bolezenskih sprememb - 98,5- 100% (5,6,7).
- 2- Dobro razločevanje testikularnih in paratestikularnih obolenj - 99% (5,6).
- 3- Zanesljiva razmejitev cist in tekočine od solidnih lezij (2,3,4).
- 4- Omejena sposobnost razločevanja malignih od benignih lezij (2,3,4,8,9,10,11,12).
- 5- Zanesljivost opredelitve vrste obolenja je veliko večja z UZ preiskovalno metodo kot s klinično, vendar šele ko klinično dopolni UZ preiskava dobimo zadovoljiv rezultat (13).

Ob poznavanju anamnestičnih in kliničnih podatkov z UZ preiskavo ločimo oboleli testis od normalnega, napačno negativnih napovedi ni. Lezijo, ki leži v testisu zanesljivo ločimo od spremembe izven njega, kar je istočasno razlikovanje med malignim in benignim, ker je večina lezij v testisu malignih - 97%(2), izven njega pa benignih.

Zanesljivo ločimo cistično lezijo od solidne, cista je benigna ne glede na lokalizacijo (2).

Zanesljivo razločevanje solidnih bolezenskih procesov testisa ni možno (12), zato jih smatramo za maligne dokler ne dokažemo nasprotnega.

UZ pregled je enostaven, predpriprava nanj ni potrebna. Za UZ preiskavo skrotuma je primerna samo sonda z visoko ločljivostjo z frekvenco med 5-10 MHz, najbolje 7,5 MHz, z ravnim nizom kristalov, ki ima boljšo ločljivost v bližnjem področju kot sektorska sonda. Za neboleč in hkrati boljši prikaz bližnjih področij, lahko uporabimo tudi brezodmevno, površini prilagodljivo maso ali pa vodno predkopol. Za znatno povečan skrotum so primerne tudi sonde nižjih frekvenc. Z njimi dosežemo primerno globino prikaza s kompromisom med ločljivostjo in prodiranjem UZ snopa.

Pregledujemo leže na hrbtu, dodaten pregled opravimo stoje, zlasti v diagnostiki varikokele in ingvinalne hernije. Uporabimo obilo gela, ki naj bo ogret, da se izognemo kremasteričnemu refleksu in možni bolečini. Obolelo stran primerjamo z nasprotno zdravo stranjo. Ob hudi bolečini lahko zdravi testis služi kot akustično okno za pregled bolne strani. Preiskavo, kadar je potrebno razširimo na pregled male medenice, retroperitoneja in trebušnih organov.

Dopplerjeva metoda nam da podatke o prekrvljenosti vsebine skrotuma in dodatno prispeva k ločevanju posameznih bolezni, na primer vnetja od torzije. S pulznim klasičnim dopplerjem so možne diagnostične napake, šele z barvnim dopplerjem je uspelo z gotovostjo ločiti torzijo od vnetja in določiti vitalnost testisa.

UZ anatomija skrotuma in njegove vsebine je enostavna. Koža in ovojnice so razpoznavne kot nekaj milimetrov široka ehogena linija. Med listoma tunike vaginalis je normalno nekaj mililitrov tekočine, ki se poveča pri vnetju, torziji, travmi in malignomih.

Testis je ovalna, gladko omejena formacija z izenačenim drobnozrnatim vzorcem srednje intenzivnih odbojev. Od obodka je razpoznavna le glava, ki ima enako strukturo kot testis, telo in rep pa se vidita le kadar sta bolezensko povečana, na primer ob vnetju (14).(slika 1 A, 1B).

Predpubertetni testis je v primerjavi z zrelem izrazito revnejši od odboji in šele med 9-16 letom pride do znatnega porasta ehogenosti, čemur je vzrok porast semenskih cevčic (15).(slika 1C, 1D)

Indikacijo za UZ pregled skrotuma postavi klinik na osnovi anamnestičnih, laboratorijskih podatkov in fizikalnega pregleda in fakultativno - presvetljave. Najpogosteje potrebuje klinik pomoč pri (14):

- 1.- Oцени anatomskih struktur testisa, ob nejasnem palpatornem izvidu, kadar palpacija ni možna, ob kancerofobiji, ob kliničnih odkritjih, ki dopuščajo možnost skritega ekspanzivnega procesa testisa.
- 2.- Opređelitvi nejasne ekspanzivne lezije.
- 3.- Opređelitvi nespuščenega testisa.
- 4.- Opređelitvi skupine akutnega testisa; vnetja, torzije, travme.
- 5.- Opređelitvi varikokele, kjer je UZ preiskava zanesljivejša kot palpacija, barvno kodirana dopplerska metoda v kombinaciji z morfološkim prikazom, pa je metoda izbora.
- 6.- Opređelitvi torzije, spremembe odkrite z UZ preiskavo so nespecifične, barvno kodirana dopplerska metoda z morfološko sliko pa zanesljiva.

Preiskava ima pri odraslih zaradi pogostejšega zbolevanja že svoje stalno mesto, pri otroku pa še postaja nepogrešljiva. Zaradi neškodljivosti UZ in možnosti poljubnega ponavljanja preiskave, je posebno pomembna ocena dinamike pri neoplazmi, levkemiji in limfomu (4).

Bolezni skrotuma v otroškem obdobju delimo v pet skupin (16):

- kriptorhizem,
- hidrokelo,
- varikokelo,
- akutni skrotum (travma, torzija, vnetje) in
- tumorje.

O **kriptorhizmu**, ki je ena najpogostejših motenj v otroštvu, govorimo, če se testis ne spusti iz abdominalnega področja, kjer se razvija, v svoj normalni postnatalni položaj v skrotumu. Lahko se ustavi kjerkoli na poti - abdominalno (8%), ingvinalno (63%) (slika 2C) ali preskotalno (24%); v ektopičnem položaju ko zaide testis izven normalne poti in lege (1-5%) pa femoralno, v področju baze penisa ali perinealno (49). Testis, ki leži izven skrotuma, je z UZ težko najti, ker je zaradi motenega zorenja in/ali degeneracije strukturno spremenjen, manjši. Najbolj zanesljivo ga ocenimo v ingvinalnem kanalu in preskotalno.

Distopični testisi so ogroženi zaradi ireverzibilne poškodbe semenskega epitelija, pogostejše torzije in skoraj 4-8 x večje incidence malignih tumorjev, ki pa se pred puberteto ne razvijejo (15).

Če se testis ne spusti, ostane processus vaginalis odprt. To omogoča nastanek ingvinalne kile (v 90%) in hidrokele. Operativna korekcija ne spremeni ogroženosti, omogoči pa kontrolne preglede (palpacija, UZ), ki so stalno potrebni (17).

Hidrokel je nabiranje serozne tekočine okrog testisa ali vzdolž semenskega povessa med obema listoma tunike vaginalis (slika 2A). Etiološko ločimo primarno, prirojeno hidrokelo in sekundarno simptomatsko hidrokelo, ki spremlja vnetje, torzijo, travmo ali tumor. Vzrok primarne hidrokele je pri otrocih manjkajoče zlepljenje processus vaginalisa, kar omogoča komunikacijo s peritonealno votlino. Segmentno zlepljenje privede do hidrokele semenskega povessa. Diagnostika z UZ je zanesljiva, saj je mogoče dobro spoznati in razlikovati ingvinalno hernijo, primarno in simptomatsko hidrokelo, edem kože, adehezije in znake vnetja, prav tako pa tumorske spremembe (14).

Varikokel je razširitev žil venoznega pampiniformnega pleteža kot posledica manjkajočih ali nepopolnih zaklopk v notranjem spermatičnem venoznem sistemu (slika 2B).

Pri odraslih jo povezujemo s subfertilnostjo, malo znanega pa je o pomenu morebitne terapije te lezije v otroštvu. Korekcija vsekakor prepreči negativen vpliv na fertilitnost, posebej če je testis že od začetka manjši. Desnostranska varikokela je običajno simptomatska in posledica pritiska na spermatično veno v trebuhu. UZ slika prikaže širino ven, njihov potek, zvijuganost. Pletežu sledimo v ingvinalni kanal, kjer ga s sondo zlahka stisnemo ter tako ločimo od drugih cističnih sprememb (18).

Skupino **akutnega skrotuma** loči od drugih bolezenskih stanj zahteva po takojšnji odločitvi ali je potrebna kirurška korekcija lezije (torzija semenskega povessa, ruptura testisa) ali pa je možna konzervativna terapija (vnetje) (19).

Takojšen kirurški poseg je potreben ob topi travmi zaradi ruptur testisa (slika 3A, 3B, 3C) in ob večji hematokeli (izliv krvi med lista tunike vaginalis), medtem ko je pri manjši hematokeli, hematomu testisa in skrotalnem hematomu (3D) terapija konzervativna. Zaradi bolečin in otekline v teh primerih samo UZ omogoči razločevanje navedenih patoloških sprememb.

Pod torzijo razumemo zavrtanje testisa okrog vzdolžne osi semenskega povessa, ki nastane zaradi nepravilnega zlepljenja tunike vaginalis in nepravilne pritrditve testisa in obmodka. Nastane spontano ali po manjši travmi. Zažetje žilnega korena onemogoči najprej odtok venske krvi in odvisno od intenzivnosti in trajanja tudi dotok arterijske krvi. Posledica je nekroza testikularnega tkiva. To je najpogostejša intraskrotalna bolezen pri otroku. Ločimo popolno in nepopolno torzijo, slednja se pogosto ponavlja (17). Ločiti jo moramo tudi od torzije rudimentarnih razvojnih ostankov testisa in obmodka (slika 2D), kjer operativni poseg ni vedno nujen. Vnetja so v predpubertetni dobi redka. Tako za vnetje obmodka velja, da je razmerje med njim in torzijo v otroški dobi 3 : 2, kasneje pa se razmerje spremeni v 9 : 1 (4). UZ pri torziji že 1 uro po začetku simptomov odkrije spremenjen testis in obmodek, pri vnetju obmodka (slika 4A), pa je testis normalne strukture. Razločevanje med obema je najpomembnejši diagnostični problem.

Vnetje, ki zajame testis in obmodek (slika 4B), kar je redkeje, pa je mogoče ločiti le na osnovi preiskave po Dopplerju zlasti z barvno kodiranim prikazom.

Neuspešnost konzervativne terapije vnetja pojasnijo zaporedni UZ pregledi, ki največkrat ugotovijo nastanek abscesa, ta pa je indikacija za kirurški poseg (20). (slika 4C, 4D)

Tumorji skrotuma so pogosti in predstavljajo 1-2% vseh solidnih tumorjev v otroškem obdobju. Vrh incidence je v drugem letu življenja, značilno zanje pa je neboleče povečanje skrotuma.

Vloga UZ preiskovalne metode je torej:

1.- Razlikovanje med cisto in solidnim ekspanzivnim procesom, prva je ne glede na lego benigna (2,13). (slika 5B, 5C)

2.- Opredelitev lege solidne lezije na testis in izven njega, v testisu ležeče so v glavnem maligne izven njega pa benigne (9,10,11). (slika 5A, 5C)

3.- Opredelitev vsake lezije pri pomanjkljivi palpaciji zaradi bolečine ali velike hidrocele (3,4).

4.- Pregled skrotalne vsebine pri vseh rizičnih faktorjih: povečanih retroperitonealnih bezgavkah, odkritem izvengonadalnem tumorju kličnih celic, endokrinih motnjah, kriptorhizmu, po semikastraciji zaradi tumorja (21).

5.- Pri odkritem tumorju razširimo pregled še na retroperitonealne bezgavke in trebušne organe. Ta pregled pripomore k orientacijski oceni stadija bolezni (22).

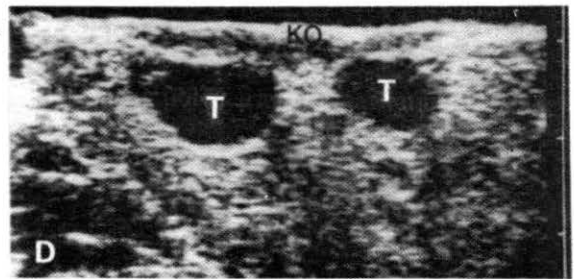
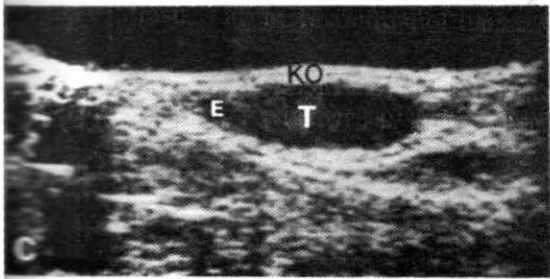
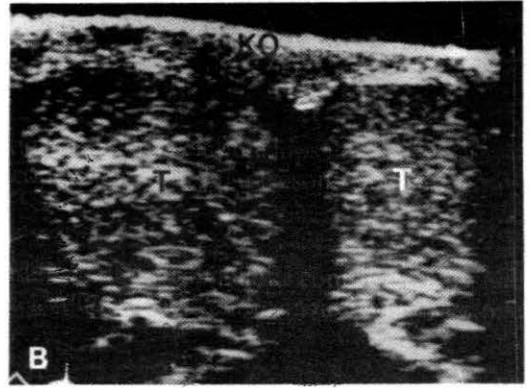
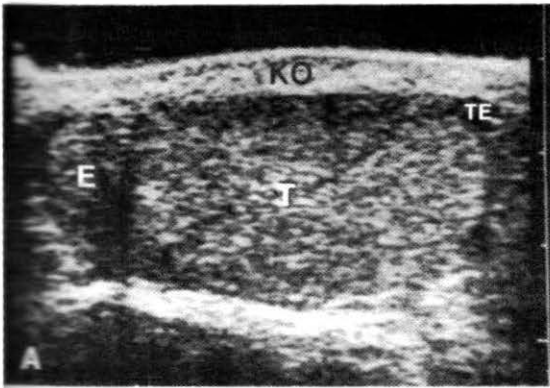
Za razliko od odraslih so tumorji semenskega epitelija manj pogosti, benignih tumorjev je več - kar tretjina do četrtnina vseh. Od tumorjev semenskega epitelija je najpogostejši tumor rumenjakovega mehurčka (47% vseh tumorjev), redek je teratom in še redkejši teratokarcinom (slika 5D). Od drugih tumorjev, sta tumorja Leydigovih in Sertolijevih opornih celic zastopana v 18% in 10% (17).

Redki so raiidomiosarkom in sekundarni tumorji pri limfomu in levkemiji. UZ prikaže žemajhne nepravilnosti v strukturi, torej lezije, ki niso tipljive. Najpogostejši otroški tumorji imajo cistično komponento, zato iz njihovega UZ videza ni moč sklepati na malignost oziroma benignost.

Pri sekundarnih tumorjih gonadalna bariera prepreči zadostno koncentracijo kemoterapevtikov v skrotumu. Zato ostanejo v testisu tudi po regresiji osnovne bolezni drugod v telesu, levkemična ali limfomska žarišča. V nekaterih centrih pred prenehanjem terapije naredijo obojestransko biopsijo testisa. Neinvaziven in neboleč UZ pregled je primeren kot prvi za odkrivanje teh sekundarnih sprememb in zanesljiv vodnik pri izbiri pacientov za citološko punkcijo (23).

Zaključek:

Dobra diagnostika bolezni skrotuma brez UZ ni mogoča. To velja predvsem za razlikovanje bolezni, pri katerih je potrebna odločitev med kirurško in konzervativno terapijo. Pri vse večji uporabi te preiskave se nam zdi pomembno, da poznata tako zdravnik, ki preiskavo naroča kot preiskovalec, njene prednosti in omejitve. V izbrano skupino pacientov, kjer potrebuje klinik "vpogled" v notranjost skrotuma, sodi vsaka nejasnost pred morebitno terapevtsko odločitvijo. Pomen UZ pa bo še večji s širšo uporabo barvne Dopplerjeve preiskovalne metode.



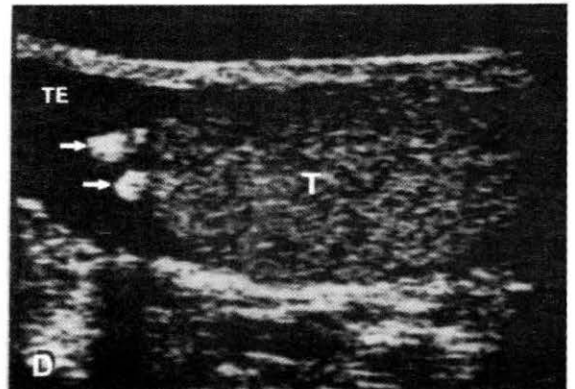
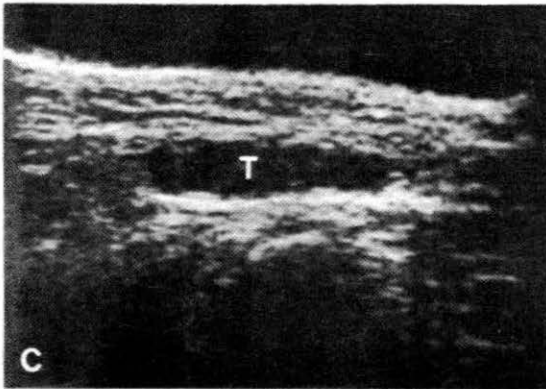
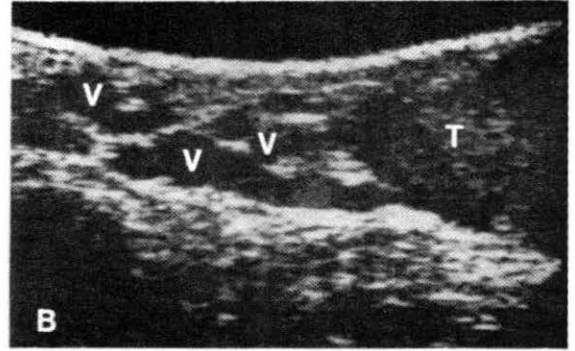
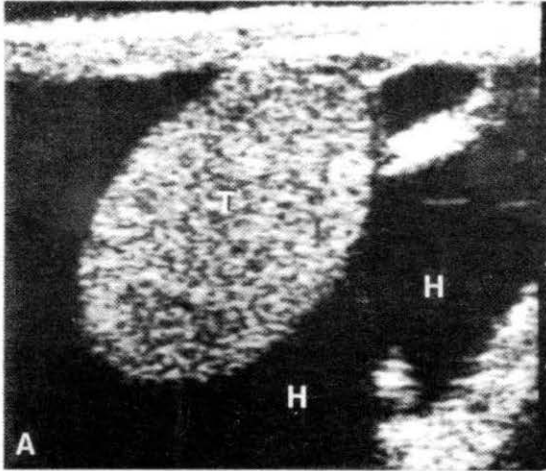
Slika 1 A, B:Normalen skrotum odraslega;

A:vzdolžni presek,
B : prečni presek;

Slika 1 C, D:Prepubertetni testis;

C: strokum vzdolžno,
D: strokum prečno;

(KO- koža in ovojnica, E- glava obmodka, T-testis, TE- normalna tekočina v serozni votlini).

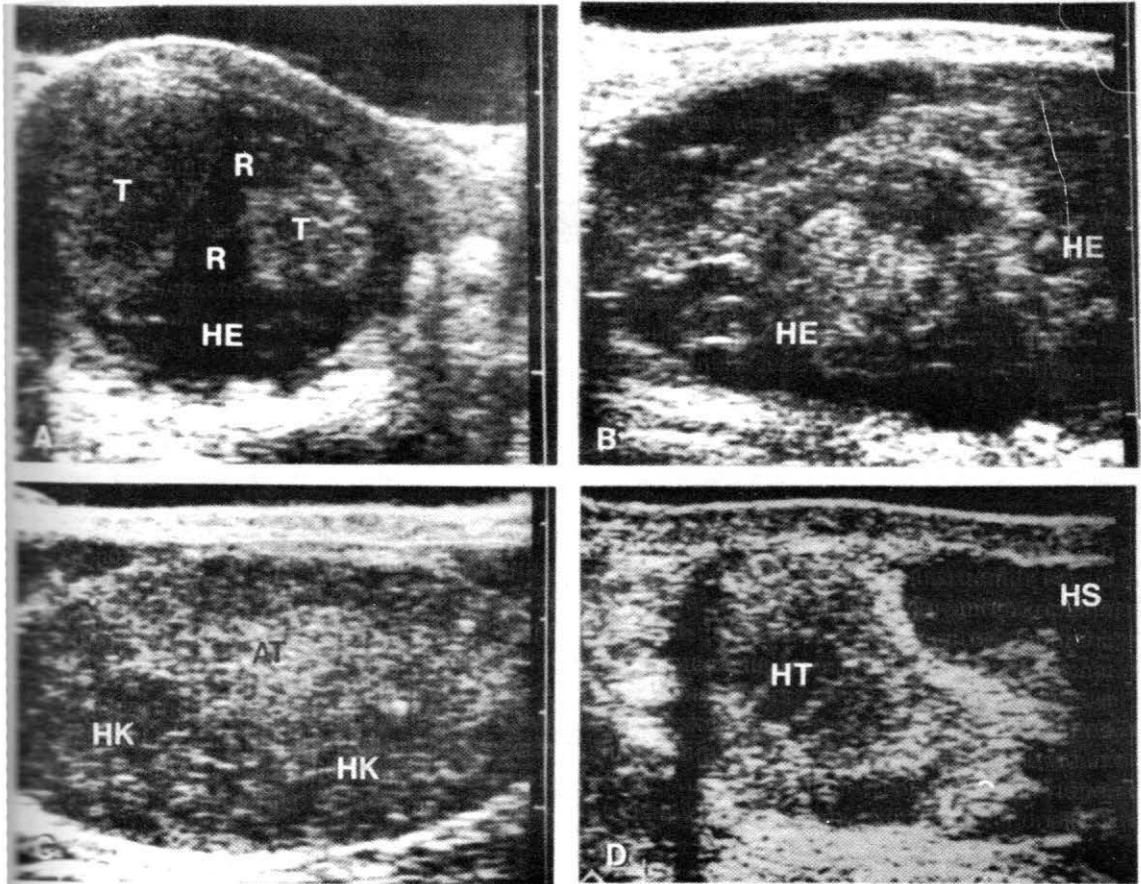


Slika 2 A: Hidrokela (T- normalen testis)

Slika 2 B: Varikokela (VV- posamezna vena v ležečem položaju presega 2 mm, T- normalen testis)

Slika 2 C: Kriptorhizem (T- atrofični testis ingvinalno)

Slika 2 D: Torzija apendiksa testisa (v apendiks testisa, TE- več tekočine v serozni votlini, T- normalen testis)

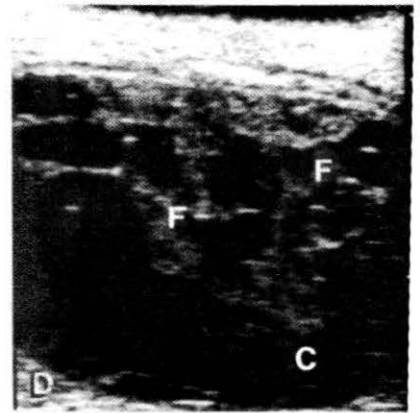
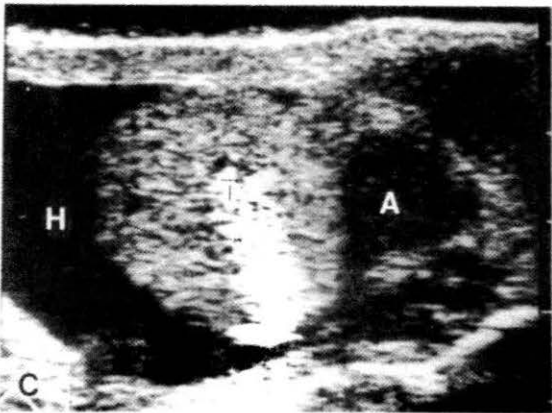
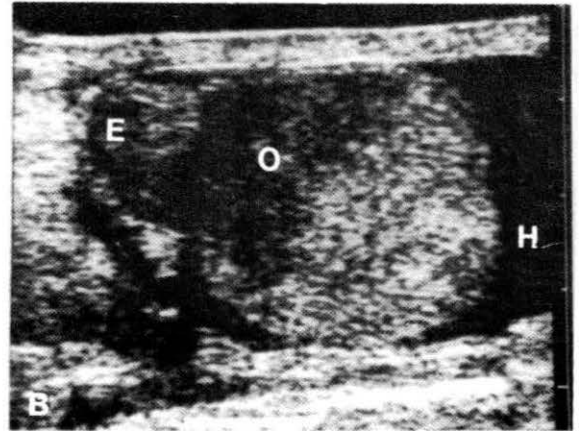
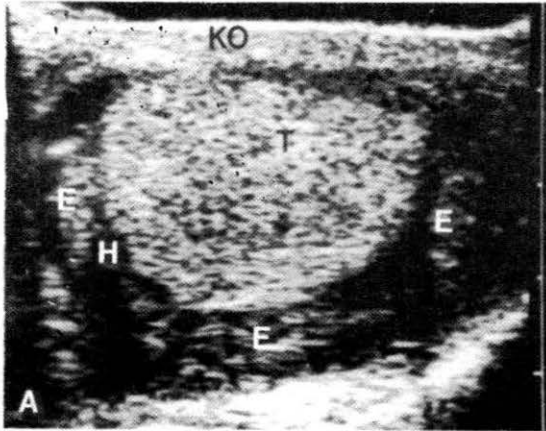


Slika 3 A: Ruptura testisa (T- testis, R- ruptura, HE- hematokela)

Slika 3 B: Fregmentacija testisa (HE- obsežna hematokela)

Slika 3 C: Kronična hematokela (HK), atrofični testis (AT)

Slika 3 D: Travma skrotuma (HT- manjši hematom testisa, HS-hematom skrotuma)

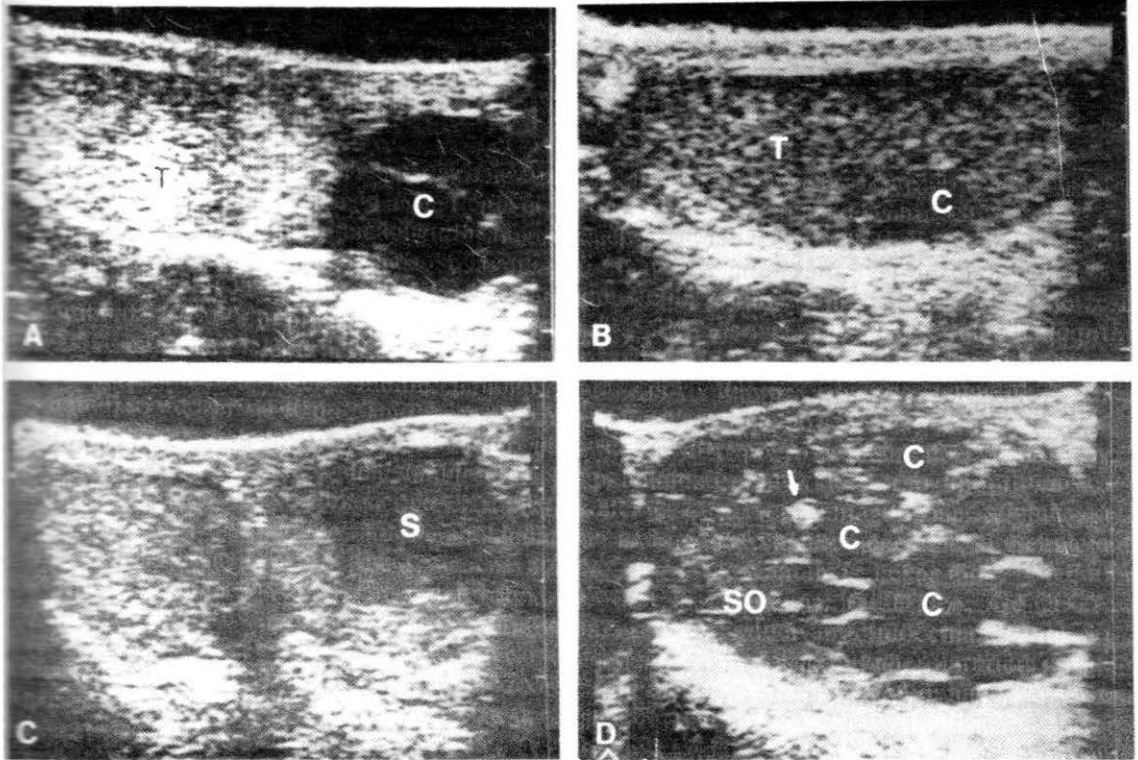


Slika 4 A: Akutni epididimitis (E- edematozni epididimitis, H - zmerna reaktivna hidrokela, T- normalen testis, KO- zadebeljena koža skrotuma)

Slika 4 B: Epididimoorhitis (prečni presek skrotuma) (E- edematozni epididimitis, O-fokalni orhitis ob epididimitisu, H- reaktivna hidrokela)

Slika 4 C: Absces epididimitisa (A)

Slika 4 D: Piokela (F- fibrinska mreža, C- celični drobir, gnoj)



Slika 5 A: Spermatokela (T- normalni testis, C- cista v področju repa epididimitisa)

Slika 5 B: Cista v testisu (C)

Slika 5 C: S eminom (S)

Slika 5 D: Neseminomski tumor (teratokarcinom) (C- ciste, SO-solidno tkivo, v- kalcinacija)

1. - Egender G, Scheiber K, Stampfel IG, Frommhold H. Echographische Differenzialdiagnostik des Scrotalinhaltes. Fortschr Roentgenstr 1985; 142: 304-309.
- 2.- Hausegger K. Sonographische Differenzialdiagnose von Erkrankungen des Scrotums. Fortschr Roentgenstr 1987; 146: 538-543.
- 3.- Hricak H, Filly RA. Sonography of the scrotum. Invest Radiol 1983; 18: 112-121.
- 4.- Krone KD, Carrol B. Scrotal ultrasound. Radiol Clin North Am 1985; 23 : 121-138.
- 5.- Rifkin MD, Kurtz AB, Pasto ME, Goldberg BB. Diagnostic capabilities of high resolution scrotal ultrasonography: prospective evaluation. J Ultrasound Med 1985; 4: 13-19.
- 6.- Fowler RC, Chennells PM, Ewing R. Scrotal ultrasonography: a clinical evaluation. Br J Radiol 1987; 60: 649-654.
- 7.- Hamm B. Zuverlaessigkeit der Scrotalsonographie (wissenschaftliche Daten). In: Hamm B, Fobbe F, Kramer W, Diekmann KP. Sonographische Diagnostik des Skrotalinhaltes. Berlin, Heidelberg : Springer Verlag, 1991: 117-119.
- 8.- Scott RF, Bayliss AP, Calder JF, Garvie HH. Indications for ultrasound in the evaluation of the pathological scrotum. Brit J Urol 1986; 58: 178-182.
- 9.- Miskin M, Buckspan M, Bain J. Ultrasonographic examination of scrotal mases. J Urol 1979; 117: 185-187.
- 10.- Leopold GR, WOO LW, Scheible FW, Nachtsheim D, Gosink BB. High resolution examination in scrotal pathology. Radiology 1979; 131: 719-722.
- 11.- Ritchie JP, Birholz J, Garnick MB. Ultrasound as a diagnostic adjunct in the evaluation of mases in the scrotum. Obstet Gynecol Surg 1982; 154: 695-698.
- 12.-Kromann-Andersen B, Hansen B, Larsen PN et al. Clinical versus ultrasonographic evaluation of scrotal disorders. Br J Urol 1988; 61: 350-353.
- 13.- Ekman P. Delay in diagnosis of testicular cancer. Laekartidningen 1980; 77: 4275-4277.
- 14.- Schwerk WB, Schwerk WN. Sonographie des Scrotalinhaltes. In: Braun B, Gunther R, Schwerk W. Ultraschall Diagnostik, Lehrbuch und Atlas. Limburg: ECOMED 1984; III-7, 1-25.
- 15.- Hamm B, Frobbe F, Dietzel M, Winters S. Maturation of the testis: Ultrasound evaluation with histopathological correlation. The American Roentgen Ray Society, 88th Annual Meeting, 1988. Book of abstracts 125.24.

16.-Kroonvand RL, Perlmutter AD. The genitourinary system. V: Nelson WE eds. Textbook of pediatrics. WB Saunders 1983:1385- 1402.

17.- Morse NJ, Whitmore WF. Neoplasms of the testis. V: Campbell MF, Walsh PC eds. Urology. WB Saunders, 1986: 1535-1575.

18. - Wolverson MK, Houttuin E, Heiberg E, Sundaram M, Gregory J. High - resolution real time sonography of scrotal varicicele. Am J Roengenol 1983; 141; 775-779.

19.- Bartels H. Das akute Scrotum im sonographischen Blid. Ultraschall Klin Prax 1987; 2: 26-32.

20.- Martin B, Conte J. Ultrasonography of the scrotum. J Clin Ultrasound 1987; 15: 37-44.

21.- Boetes C, Strikj SP, van Dijk Azn R, Oosterhof GON. Ultrasonography of testicular neoplasms. J Med Imaging 1989; 3: 152-160.

2.- Tackett RE, Ling D, Catalona WJ, Melson GL. High resolution sonography in diagnosing testicular neoplasms: clinical significance of false positive scans. J Urol 1986; 135: 494-496.

23.- Phillips GN, Schneider M, Goodman JD, Macchia RJ. Ultrasonic evaluation of the scrotum. Urol Radiol 1980; 1: 157-163.