

INTRAORALNE TEHNIKE SLIKANJA ZOB

Nives Podhraški, mentor Marjana Longar

Nives Podhraški, ing. rad., 41231 Hum na Sotli, Mali tabor 8/2, Hrvaška
Marjana Longar, ing. rad., Stomatološka klinika, 61000 Ljubljana, Zaloška 2

KAZALO

INTRAORALNE TEHNIKE SLIKANJA ZOB

1. Kvalitetna rentgenska slika	7
2. Rentgenski film za intraoralne tehnike slikanja zob	9
3. Osnovni položaj preiskovanca	9
4. Zaščita pred rentgenskim sevanjem	10
5. Primerjava intraoralnih tehnik slikanja zob	10
6. Vzporedna tehnika slikanja zob	11
6.1. Posnetki maksilarnih sekalcev	15
6.2. Posnetki maksilarnih podočnikov	16
6.3. Posnetki maksilarnih ličnikov	17
6.4. Posnetki maksilarnih kočnikov	18
6.5. Posnetki mandibularnih sekalcev	19
6.6. Posnetki mandibularnih podočnikov	19
6.7. Posnetki mandibularnih ličnikov	20
6.8. Posnetki mandibularnih kočnikov	20
7. Tehnika polovičnega kota slikanja zob	21
7.1. Posnetki maksilarnih sekalcev	22
7.2. Posnetki maksilarnih podočnikov	23
7.3. Posnetki maksilarnih ličnikov	23
7.4. Posnetki maksilarnih kočnikov	24
7.5. Posnetki mandibularnih sekalcev	25
7.6. Posnetki mandibularnih podočnikov	25
7.7. Posnetki mandibularnih ličnikov	26
7.8. Posnetki mandibularnih ličnikov	26
8. Kombinacija vzporedne tehnike in tehnike polovičnega kota	27
9. Aksialne projekcije za slikanje mandibule	27
10. Slikanje zobnih kron	28
11. Zaključek	29

1. Kvalitetna rentgenska slika

Diagnostično uporabna rentgenska slika je končni izdelek pravilne uporabe rentgenskega pribora in strokovne uporabe rentgenskega aparata za slikanje zob. Pravilna uporaba rentgenskega filma je zasnovana na znanju o idealnih tehnikah slikanja zob.

Idealna rentgenska slika zob:

1. mora biti ostra,
2. oblika in dolžina zoba na rentgenski sliki naj bo enaka realni obliki in dolžini slikanega zoba,
3. vidni morajo biti interdentalni prostori.

Za doseg kvalitete rentgenske slike zoba mora biti izpoljenih pet pravil:

1. najmanjši možni fokus,
2. razdalja fokus–objekt čim večja,
3. razdalja objekt–film čim manjša,
4. objekt in film sta vzporedna,
5. centralni žarek pada na objekt in film pravokotno.

Če upoštevamo prva tri pravila dobimo ostro sliko na rentgenskem filmu.

Ostrina slike je odvisna od:

- a.) velikosti fokusa: čim večji je fokus, tem večja je neostrina;
- b.) razdalje med objektom in rentgenskim filmom: manjša kot je ta razdalja, tem boljša je ostrina.

Če upoštevamo četrto in peto pravilo, dobimo realno sliko zoba na rentgenskem filmu. To velja le pri vzporedni tehniki slikanja zob, saj sta pri tej tehniki film in vzdolžna os zoba vzporedni.

Pri tehniki polovičnega kota je rentgenski film v kronskem predelu zobu priležen, apikalno se pa odmika od zoba.

Kvaliteta in diagnostična uporabnost rentgenske slike sta odvisni od črnitve, kontrastnosti, ostrine in distorzije.

Možne so napake na filmu in artefakti, ki lahko nastanejo med procesom nastanka slike. Ravno tako so tudi možne tehnične napake pri uporabi rentgenskega pribora.

Najpogostejše napake so:

1. nepravilno postavljen tubus, film ali objekt,
2. napake zaradi gibanja tubusa, filma ali objekta,
3. nastanek lunic pri fiksaciji filma,
4. prstni odtisi zaradi nepravilnega postopka med razvijanjem filma,
5. nepravilno doziranje kemikalij v avtomatski temnici,
6. presvetla ali pretemna slika zaradi napačne ekspozicije.

Slikano področje naj bo na vsaki sliki ustrezno prikazano:

1. slika zoba ne sme biti podaljšana, niti skrajšana,
2. medzobni oziroma interdentalni prostori morajo biti lepo vidni,
3. projekcija naj bo strogo ortoradialna,
4. slikani zob mora biti na sredini filma,
5. kostna struktura okrog zoba mora biti natančno prikazana.

2. Rentgenski film za intraoralne tehnike slikanja zob

Za intraoralne posnetke zob uporabljamo periapikalne filme velikosti 3 x 4 centimetre. Vsak film ima orientacijsko točko, ki se nahaja na zadnji strani ovitka. Ko je film nameščen v ustih, mora točka gledati proti okluzalni ravnini. Vedno mora biti na preiskovančevi desni strani. Ko delamo posnetke na desni strani, je orientacijska točka distalno in ko delamo posnetke na levi, je postavljena medialno. S takšnim položajem filma dobimo lokalizacijo slikanega zoba. Pove nam, če je ta na levi ali na desni strani. Film je v plastičnem ovitku. Ta preprečuje delovanje sline na emulzijo filma in film varuje pred svetlobo. Na hrbtne strani filma je svinčena folija, ki preprečuje delovanje povratnega sevanja na film in s tem slabljenje kontrastnosti rentgenskega posnetka. Film je obrnjen tako, da je svinčena folija odležna zobu, oziroma gleda v ustno votlino. Filmi za intraoralno slikanje zob nimajo ojačevalnih folij. Obstaja pa tudi nevarnost, da se film v ustni votlini upogne in s tem dobimo popačeno oziroma podaljšano sliko zoba. Zato moramo biti pri vstavljanju filma v ustno votlino zelo pazljivi in natančni.

Manjši formati filmov velikosti 2 x 3 centimetre se uporabljajo, ko je čeljustni lok zelo zaobljen in pri intraoralnem slikanju otroških zob.

Predolge korenine ali nepravilen položaj zob oteži slikanje. Včasih sta potrebni dve sliki enega zoba, da prikazemo vse podrobnosti.

3. Osnovni položaj preiskovanca

Preiskovanec sedi čim bolj vzravnano v stolu z naslonjeno glavo. Grizna ravnina čeljusti, ki jo slikamo, mora biti v horizontalni ravnini.

Preiskovanec naj se na stol usede čim bolj nazaj, tako da je dobro viden položaj filma glede na vzdolžno os zoba. Položaj glave je različen za slikanje maksilarnih in mandibularnih zob glede na grizno ravnino. Če ima preiskovanec zobno protezo, jo mora odstraniti preden namestimo film. Med ekspozicijo preiskovanec ne sme dihati in ne požirati sline.

4. Zaščita pred rentgenskim sevanjem

Telo preiskovanca je med preiskavo pokrito z zaščitnim predpasnikom. Področje gonad lahko dodatno ščitimo z dodatnim gonadnim predpasnikom.

Uporaba sodobnih zobnih filmov zmanjša prejeto dozo na minimum. Pomembna je izbira pravilne tehnike slikanja zob, možnost uporabe najsodobnejših rentgenskih aparatov in če je le mogoče, uporaba dolgega tubusa.

5. Primerjava intraoralnih tehnik slikanja zob

Tehnika polovičnega kota je starejša tehnika in velja za lažjo, vendar vzporedna tehnika daje boljše rezultate.

Primerjamo ju s stališča osnovnih pravil za doseg kvalitete rentgenske slike zoba. V obeh primerih je izvor rentgenskih žarkov isti, zato so pogoji, ki vplivajo na prvo pravilo enaki za obe tehniki. V vzporedni tehniki uporabljamo dolgi tubus, ki povečuje razdaljo med fokusom in objektom, za razliko od tehnike polovičnega kota, kjer uporabljamo kratki tubus. Zato vzporedna tehnika bolje izpolnjuje drugo pravilo. Kratki tubus se ne uporablja v vzporedni tehniki, ker kratka razdalja med fokusom in objektom povzroča visoko stopnjo neostrine.

Razdalja med objektom in filmom je večja pri vzporedni tehniki, posebno v interkaninem področju. Ta razdalja je posledica anatomskih ovir, kot so obokanost neba in narastišče mišic. Tako tehnika polovičnega kota bolje izpolnjuje tretje pravilo. Ta pomanjkljivost vzporedne tehnike se izravna z večjo razdaljo med fokusom in objektom.

Vzporedna tehnika bolje izpolnjuje četrto in peto pravilo. Tehnika se imenuje vzporedna zato, ker je film vzporeden z vzdolžno osjo zoba.

V tehniki polovičnega kota se film dotika zoba na incizalni ali okluzalni površini in potem se odmika v stran od vzdolžne osi zoba. Če objekt in film nista vzporedna, je nemogoče da bi rentgenski žarki sekali oba pod pravim kotom.

Ko uporabljamo tehniko polovičnega kota je nemogoče, da bi se labialne in bukalne

strukture nalagale na palatijalno in lingvinalno področje. Na sliki bodo labialni ali bukalni deli ležali bližje okluzalnemu ali incizalnemu robu.

Vzporedna tehnika prikaže anatomske strukture takšne kot so v resnici.

Tehniko polovičnega kota in vzporedno tehniko lahko primerjamo na osnovi razlike v dolžini zoba na rentgenski sliki in njegovo dejansko dolžino.

Distorzija je neenakomerno povečanje posameznih delov zoba na rentgenski sliki. Ta ne nastopi, kadar je film postavljen vzporedno z vzdolžno osjo zoba ali kadar potekajo rentgenski žarki vzporedno skozi zob in film. Takšni pogoji so dani pri vzporedni tehniki. Pri tehniki polovičnega kota je slika zoba zaradi distorzije vedno spremenjena glede na realno dolžino zoba.

Dolžina zoba na rentgenski sliki je skoraj vedno različna od dejanske dolžine. Pri tehniki polovičnega kota je lahko dolžina zoba na rentgenski sliki večja ali manjša od dejanske dolžine. Pri vzporedni tehniki pa je dolžina zoba največkrat podaljšana, vendar le minimalno. Zato je vzporedna tehnika zanesljivejša pri določitvi realne dolžine slikanega zoba.

6. Vzporedna tehnika slikanja zob

Pri vzporedni tehniki je potrebna najdaljša možna razdalja med fokusom in objektom. Ta tehnika zahteva, da rentgenski žarki padajo na zob in film pod pravim kotom. Intraoralni film je nameščen vzporedno z vzdolžno osjo zoba, ki ga slikamo. Zaradi teh zahtev ponavadi ostane precej prostora med zobom in filmom. Izjema je mandibula v področju kočnikov, kjer je manj visokih mišičnih vezi in relativno ravno ustno dno. Tako je lahko film nameščen vertikalno v ustih, vzporeden in bližji kočnikom.

Če ni kontakta med objektom in filmom, pride do distorzije, ker je majhna razdalja med objektom in fokusom. Uporaba dolgega tubusa povečuje razdaljo med fokusom in objektom in tako poravnava nezaželjene efekte, ki so posledica povečane razdalje med objektom in filmom.

Pozitivne in negativne kote poteka centralnega žarka uporabljamo, ko je grizna ravnina v horizontali. Kot je pozitiven, ko so žarki usmerjeni navzdol, negativen pa,

ko je snop žarkov usmerjen navzgor.

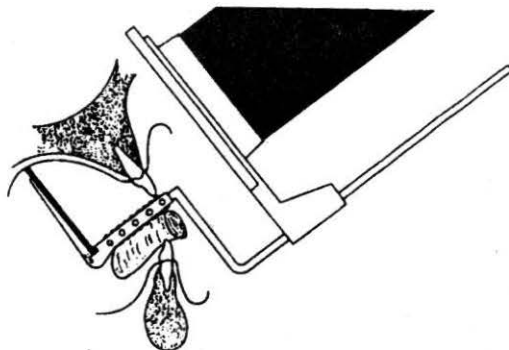
Filme fiksiramo v ustni votlini tako, da jih vstavimo v plastični nastavek na XCP-držalu. To držalo nam omogoča, da pade centralni žarek pravokotno na sredino filma. XCP- držala so različna za posamezne skupine zob. Enako XCP- držalo uporabljamo za maksilarne in mandibularne sekalce in podočnike, kjer je film nameščen pokončno v ustni votlini.

Za posnetke ličnikov in kočnikov je film nameščen prečno v ustih. Uporabljamo enaka XCP- držala za posnetke le-teh desno spodaj in levo zgoraj. Ravno tako uporabljamo enaka XCP- držala za posnetke ličnikov in kočnikov levo spodaj in desno zgoraj.

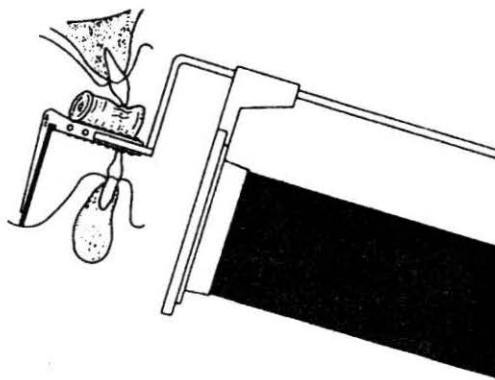
Centralni žarek mora biti pravokoten na vzdolžno os zoba in na ravnino filma.

Centralni žarek mora padati ortoradialno na vzdolžno os slikanega zoba. Če slikamo dva zoba skupaj, mora centralni žarek padati ortoradialno v interdentalni prostor. Če to upoštevamo, se krone in korenine zob ne bodo prekrivale.

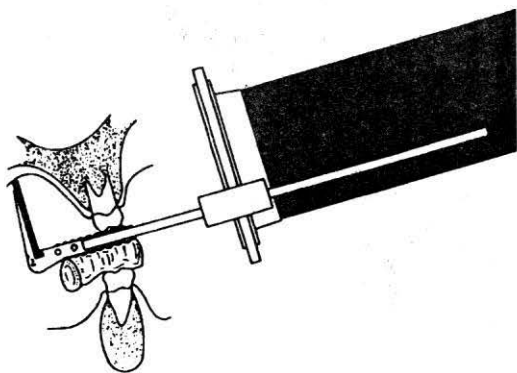
Ko slikamo zob v maksili, polagamo zobni tampon pod XCP- držalo in nad spodnje zobe. Tako fiksiramo XCP- držalo v ustni votlini. Ko slikamo spodnje zobe, vstavimo zobni tampon med XCP- držalo in zgornje zobe. Zobni tampon nam omogoča, da je film postavljen dovolj visoko pod trdo nebo. S tem dobimo na rentgenskem posnetku ves zob od krone do apeksa.



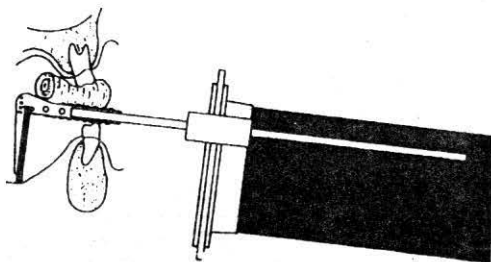
Slika 1: Slikanje zgornjih sekalcev in podočnikov



Slika 2: Slikanje spodnjih sekalcev in podočnikov




Slika 3: Slikanje zgornjih ličnikov in kočnikov



Slika 4: Slikanje spodnjih ličnikov in kočnikov

6.1. Posnetki maksilarnih sekalcev

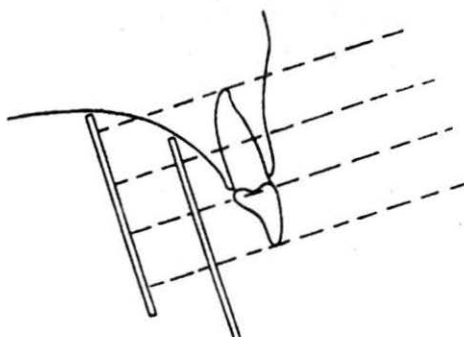


Rentgenski film je s pomočjo XCP- držala nameščen tako, da je zgornji rob v kontaktu s trdim nebom, nekoliko nad apeksom zoba. Grizni rob sprednjih spodnjih zob pomaga pri fiksiranju držala. Ravnina filma mora biti vzporedna z vzdolžno osjo sekalcev.

Centralni žarek je usmerjen tako, da pada ortoradialno skozi interdentalni prostor med prvim in drugim sekalcem. Če je film nameščen pravilno, pada centralni žarek pod pravim kotom skozi oba zoba na film. Če film ni nameščen pravilno pod trdo nebo, sega spodnji rob filma preveč pod grizno ravnino zob. Posledica je odsekan apeks zoba na rentgenskem posnetku.

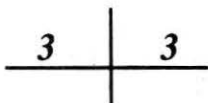
Sekalci so nagnjeni za 15° – 20° od vertikale. In zato, ko je grizna ravnina zgornjih zob horizontalna, je kot centralnega žarka 15° – 20° . Če ne bi bili sekalci toliko nagnjeni, film ne bi mogel biti vzporeden in dovolj visoko, da bi dobili na sliki celotno zobno korenino. S pravilno nameščenim filmom, ki je dovolj oddaljen od zoba, dobimo celotno sliko od krone do apeksa.

Stopnja rotacije filma je pogojena s tem, da gredo žarki direktno skozi interdentalne prostore. Bolj ko je ustna votlina ozka, večja je stopnja rotacije.



Slika 5: Položaj filma pri slikanju zgornjih sekalcev

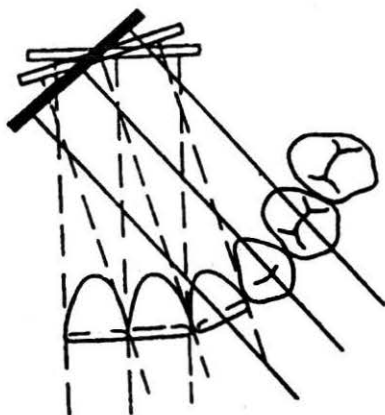
6.2. Posnetki maksilarnih podočnikov



Podočnike slikamo vedno posamezno. Distalni del podočnika je lepo prikazan na sliki ličnikov.

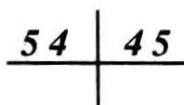
Film je v XCP- držalu obrnjen tako, da je ravnina filma pod pravim kotom glede na vzdolžno os podočnika. Zato je ponavadi potrebna rotacija filma.

Film mora biti nameščen čim višje v trdo nebo in dovolj vstran od podočnika. Namestimo ga pod grizno ravnino podočnika in nekoliko nad apeksom korenine.



Slika 6: Položaj filma pri slikanju zgornjega podočnika

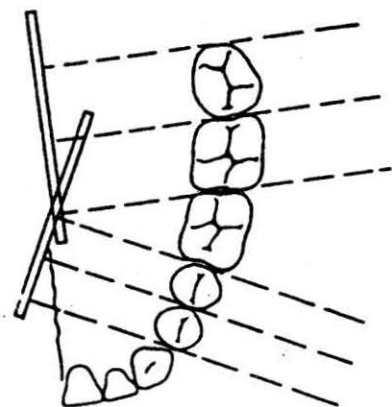
6.3. Posnetki maksilarnih ličnikov



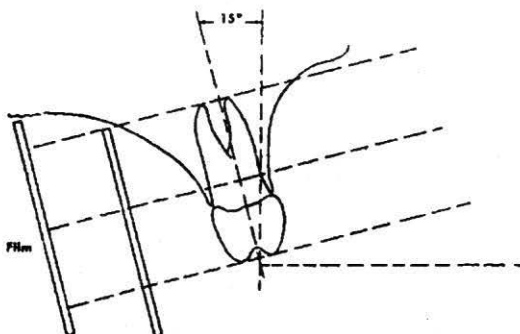
Pred namestitvijo filma si moramo ogledati bukalni kot ličnikov oziroma nagnjenost zob. Običajno so ličniki nagnjeni bukalno približno 15° od vertikale.

Glede na bukalno nagnjenost ličnikov je XCP- držalo obrnjeno tako, da je ravnina filma vzporedna z vzdolžno osjo zob. Preden film namestimo, si ogledamo bukalno oziroma zunanjo površino ličnikov, ker mora biti ravnina filma vzporedna z njo. Centralni žarek je usmerjen ortoradialno skozi interdentalne prostore. Le-ti ležijo med ličnikoma in prvim molarjem rahlo anteroposteriorno.

Horizontalni žarek, ki gre skozi interdentalni prostor med dvema ličnikoma, prikaže medzobni prostor, distalni del podočnika in medialni del prvega ličnika brez povečave. Film je nameščen prečno v ustni votlini. Ko je dovolj globoko v ustih je v kontaktu s trdim nebom. Vzporedna tehnika ni možna brez naklonskega kota, če zobje niso nagnjeni bukalno, razen če ima pacient visoko obokano trdo nebo. Kot navzdol je uporaben le, če je film nameščen dovolj vstran od zoba.

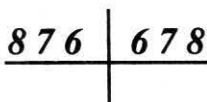


Slika 7: Položaj filma pri slikanju zgornjih ličnikov in kočnikov



Slika 8: Pravilen položaj filma glede na bukalni kot ličnika

6.4. Posnetki maksilarnih kočnikov

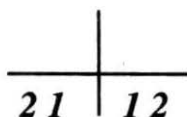


Film je nameščen podobno kot za ličnike, le da mora biti nameščen bolj distalno, kar je odvisno od velikosti maksilarnega loka. Interdentalni prostori kočnikov so, razen medialne površine prvega kočnika, skoraj pravokotni na središčnico trdega neba.

Ker je centralni žarek usmerjen direktno skozi interdentalne prostore, mora biti film postavljen tako, da se s sprednjim robom dotika središčnice trdega neba in distalni del je rahlo vstran od središčnice.

Na posnetkih zgornjih kočnikov so prikazani interdentalni prostori med prvim in drugim ter med drugim in tretjim kočnikom. Možna je še ena metoda za prikaz tretjega kočnika. To je primerno za tiste preiskovance, ki ne prenesejo filma nameščenega globoko pod trdo nebo. To metodo izvedemo tako, da je distalni rob filma rotiran precej za središčnico trdega neba, sprednji rob filma pa se dotika trdega neba na središčnici.

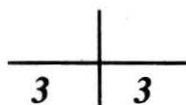
6.5. Posnetki mandibularnih sekalcev



Mezodistalno področje mandibularnih sekalcev je dovolj ozko, da je za zadovoljivo preglednost potreben le en posnetek.

Spodnji rob filma v ustih počiva pod jezikom, ki mora biti sproščen in zgornja meja filma je pet milimetrov nad grizno ravnino sekalcev. Zgornji rob filma je odmaknjen v stran od griznih ravnin zob tako, da je ravnina filma vzporedna z vzdolžno osjo sekalcev. S pomočjo XCP- držala je film nameščen čimbolj globoko v ustno dno. Centralni žarek poteka ortoradialno skozi interdentalni prostor med prvima spodnjima sekalcema tako, da pada na film in zobe pravokotno.

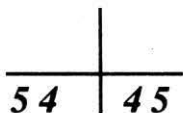6.6. Posnetki mandibularnih podočnikov



Film je nameščen enako kot prej. Rotiran je le toliko, da centralni žarek pada ortoradialno in pravokotno na podočnik in film.

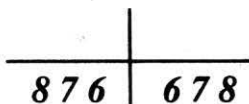
Včasih je film rotiran toliko, da je na posnetku prikazano področje podočnika in prvega ličnika.

6.7. Posnetki mandibularnih ličnikov



Mišične vezi na lingvalni strani mandibule onemogočajo vzporednost filma z ličniki, razen če je le-ta odmaknjen od zob. Včasih so mišične vezi dovolj nizke, tako da dovoljujejo namestitev filma ob jezično tkivo. Ličniki so nagnjeni in ravnina filma naj bo vporedna z vzdolžno osjo zob. S pomočjo XCP- držala je film nameščen med jezik in zobe. Pri nameščanju odmaknemo kožo z ličnice da bolje vidimo. Film mora biti nameščen dovolj anteriorno tako, da je na sliki prikazan distalni del podočnika. Ko je film pravilno nameščen, preiskovanec zapre usta in z ugrizom fiksira XCP- držalo. Pomembno je, da je film nameščen čim bolj proti središčnici tako, da centralni žarek, ki ga usmerimo skozi interdentalni prostor pada na film pravokotno.

6.8. Posnetki mandibularnih kočnikov



Jezične mišične vezi v mandibularnem področju kočnikov so običajno dovolj nizke tako, da je dovolj prostora za namestitev filma.

S pomočjo XCP- držala je film nameščen ob jezično tkivo tako, da je vzporeden z vzdolžno osjo zob. Včasih je potrebno z roko odmakniti jezik, da je dovolj prostora za namestitev filma. Distalni rob filma mora biti pomaknjen nazaj proti distalni površini tretjega kočnika. Na sliki mora vedno biti prikazano področje tretjega kočnika.

Centralni žarek je usmerjen pod kotom tako, da seka mandibulo bolj distalno kot ponavadi in poteka ortoradialno skozi tretje molarno področje pravokotno na film.

V nekaterih primerih, še posebej če sta prvi ali drugi kočnik odstranjena, si pomagamo s pozitivnim vertikalnim kotom. Film mora biti nameščen globoko v ustno dno.

7. Tehnika polovičnega kota slikanja zob


Osnovna tehnika polovičnega kota je pravilna določitev razpolovišnice kota, ki ga tvorita vzdolžna os zoba in ravnina filma.

Koti, pod katerimi pada centralni žarek na razpolovišnico, so določeni za posamezne zobe. Toda ti koti so le okvirni, odvisni so od obokanosti trdega neba in od narastišča mišic na mandibuli. Pri tem pa moramo paziti, da je grizna ravnina zob čeljusti, katero slikamo, v horizontali.

Centralni žarek usmerimo ortoradialno preko apeksa zoba tako, da pada na razpolovišnico kota pod pravim kotom. Pri nameščanju filma moramo paziti, da je ta za zobom raven in da ga pacient ne premakne ali upogne pri fiksiranju.

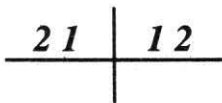
Pod temi pogoji dobimo sliko zoba, ki je realne velikosti.

Zaradi pomanjkanja paralelizma med zobom in filmom in ker centralni žarek ne pada na zob pravokotno, so vsa področja pod korenino in nad krono v distorziji. Stopnja distorzije se lahko zmanjša z uporabo dolgega tubusa. Sicer se običajno uporablja kratek tubus. Uporaba dolgega tubusa ni prepovedana. Vsako povečanje razdalje med fokusom in objektom izboljša ostrino slike ter pomaga da dobimo kvalitetno diagnostično sliko. Za sprednje zobe je film v ustni votlini nameščen pokončno, za zadnje pa prečno.



Slika 9: Potek rentgenskih žarkov glede na razpolovišnico kota

7.1. Posnetki maksilarnih sekalcev



Rentgenski film namestimo pod trdo nebo. V kronskem delu je film zobu priležen, v apikalni smeri se pa odmika od zoba zaradi gingive in obokanosti trdega neba. Spodnji rob filma mora segati pet milimetrov pod grizni rob zob. Slika zoba ne sme biti diagonalno na filmu. Pacient fiksira film s palcem nasprotne roke od slikane strani. Film ne sme biti upognjen.

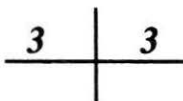
Ker so zobje nagnjeni bukalno za 15° , se med filmom in zobom tvori kot. Rentgenski tehnik si mora zamisliti razpolovišnico tega kota. Potem usmerimo centralni žarek preko apeksa ortoradialno na os zoba in pravokotno na namišljeno razpolovišnico.

Ko slikamo incizive (1, 2), je na sredino filma centriran interdentalni prostor med prvim in drugim sekalcem. Velikost zobnih lokov in položaj zob je zelo različen.

Rentgenski tehnik mora upoštevati princip namestitve filma in kot prilagoditi glede na potrebe.

Sicer pa je okvirni kot določen za sekalce +40°.

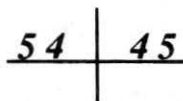
7.2. Posnetki maksilarnih podočnikov



Film je nameščen v ustni votlini tako, da dobimo sliko podočnika v celotni dolžini. Spodnji rob filma mora biti vzporeden z grizno ravnino maksilarnega loka in sega pet milimetrov pod njo. Centriramo direktno na podočnik tako, da se le-ta nahaja na sredini filma.

Film fiksira preiskovanec s palcem nasprotne roke od slikane strani. Med film in zob podložimo zobni tampon tako, da je film za zobom raven. Okvirni kot za slikanje podočnika je +45°.

7.3. Posnetki maksilarnih ličnikov

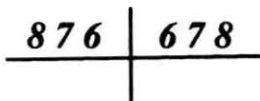


Film leži prečno v ustni votlini. Sprednji rob filma sega do razpolovišnice podočnika. Fiksiran je ob trdo nebo. Pomembno je, da se film ne premika potem, ko je pravilno nameščen. Če film ni pravilno nameščen, ga odstranimo iz ust in preiskovanec pogoltne slino, preden ga ponovno namestimo.

Film fiksira preiskovanec s kazalcem nasprotne roke od slikane strani. Z blazinico prsta pritiska zgornji rob filma ob trdo nebo. Ostali prsti so iztegnjeni in rotirani vstran iz vidnega polja. Kazalec naj se ne dotika sredine filma, da se le-ta ne upogne, ker bi potem lahko prišlo do distorzije.

Ko je film nameščen, si ogledamo ravnino filma in vzdolžno os zoba in glede na to usmerimo centralni žarek. Ta naj pada ortoradialno skozi interdentalni prostor med podočnikom in prvim ličnikom, med prvim in drugim ličnikom ter medialno stranjo prvega kočnika. Zato je nujen horizontalni potek centralnega žarka, ki je rahlo anteroposterioren glede na sagitalno ravnino in pravokotno linijo. Okvirni kot za slikanje ličnikov je $+30^\circ$.

7.4. Posnetki maksilarnih kočnikov

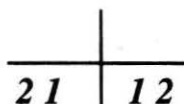


Namestitev filma in potek žarkov je podoben kot pri ličnikih.

Film mora biti bolj distalno v ustih. Na sliki mora biti prikazano celotno področje tretjega molara. Ker mora biti film nameščen bolj distalno, ga pri nameščenju primemo s palcem in kazalcem za spodnji sprednji vogal. Horizontalni potek žarkov na molarno področje se razlikuje od področja ličnikov v tem, da žarki potekajo pravokotno, rahlo posteriorno na središčnico trdega neba. Tako pada centralni žarek skozi interdentalni prostor distalno od prvega in drugega kočnika.

Okvirni kot za slikanje prvega kočnika je $+30^\circ$, za drugi in tretji pa $+20^\circ - +25^\circ$.

7.5. Posnetki mandibularnih sekalcev

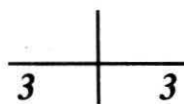


Potrebujemo po en film za sekalce in po en film za vsak podočnik. Film je nameščen pokončno v ustih. Zgornji rob filma sega pet milimetrov nad grizni rob in je z njim vzporeden. Spodnji rob filma je nameščen med sublingvalne plike in gingivo. Sredina filma je v medialni ravnini.

Preiskovanec fiksira film s kazalcem nasprotne roke od slikane strani. Z blazinico prsta pritiska na film. Nezaželeno je, da se film upogne ob jezično tkivo, ker dobimo na sliki podaljšan in nejasno viden apeks zoba. Ostali prsti so zviti v pest in roka je v komolcu pokrčena tako, da je vidno polje prosto.

Žarki padajo ortoradialno skozi interdentalne prostore centralnih in lateralnih zob. Okvirni kot za slikanje spodnjih sekalcev je -10° .

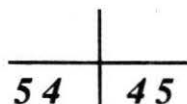
7.6. Posnetki mandibularnih podočnikov



Film je nameščen enako. Podočnik je centriran točno na sredino filma. Vzdolžna os podočnika ne sme ležati diagonalno na sliki. Preiskovanec fiksira film s kazalcem nasprotne roke od slikane strani.

Okvirni kot za slikanje spodnjih podočnikov je od -15° do -20° .

7.7. Posnetki mandibularnih ličnikov

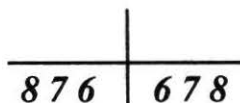


Rentgenski tehnik pri nameščanju filma stoji na preiskovančevi desni strani, razen če je levičar – takrat stoji na preiskovančevi levi strani. Film prime z levo roko za zgornji sprednji kot, ko ga namešča na levo stran mandibule in obratno. S kazalcem proste roke odmakne jezik tako, da je dovolj prostora za namestitev filma.

Sprednji rob filma sega do razpolovišnice podočnika in zgornji rob pet milimetrov nad grizno ravnino zob. Ko je film nameščen, ga preiskovanec fiksira s kazalcem nasprotne roke tako, da ga pritiska ob mandibulo. Film se ne sme upogniti. Če so mišične vezi visoke, je spodnja meja filma preveč oddaljena od korenine zoba. Takrat film pritisnemo ob lingvalno površino zobnih kron, da se ne zvije.

Ko je film nameščen, se držimo pravil za horizontalni in vertikalni potek žarkov. Centriramo na drugi ličnik. Okvirni kot za slikanje spodnjih ličnikov je -15° .

7.8. Posnetki mandibularnih kočnikov



Namestitev filma je enaka kot za ličnike, le da je film nameščen bolj distalno. Tako prikažemo področje tretjega kočnika. Sprednji rob filma je nameščen distalno od središčnice drugega ličnika.

Okvirni kot za slikanje prvega kočnika je -10° in za drugi -5° . Pri slikanju tretjega kočnika ne uporabljamo kota.

8. Kombinacija vzporedne tehnike in tehnike polovičnega kota

Zaradi anatomije ustne votline je včasih zelo težko upoštevati vsa pravila vzporedne tehnike. Zelo visoko in ozko trdo nebo olajšuje namestitev filma v zadnjem delu maksile, ampak moti pri namestitvi filma v sprednjih delih.

Visoke mišice vezi ustnega dna na lingvalni strani mandibule včasih popolnoma onemogočajo namestitev filma dovolj globoko v ustno votlino in dovolj vstran od središčnice.

Ko zob in film ne moreta biti vzporedna, je potrebno povečati vertikalni kot. Tako je centralni žarek pravokoten na razpoloviščnico kota, ki ga tvori vzdolžna os zoba in ravnina filma. Razdalja med fokusom in objektom naj se ne spreminja. Uporaba dolgega tubusa ima prednost pri obeh tehnikah.

9. Aksialne projekcije za slikanje mandibule

Slikamo na okluzalni film velikosti 6 x 7,5 centimetra. Preiskovanec se usede na stol in da glavo v maksimalno retrofleksijo. V usta mu damo film tako, da gleda čista stran proti ustnemu dnu. Orientacijska točka je na preiskovančevi desni strani. Preiskovanec ugrizne v film kot v sendvič in ga fiksira z zobmi. Paziti moramo, da je film dovolj globoko v ustni votlini in da ga preiskovanec z jezikom ne premakne.

Centralni žarek poteka pravokotno na sredino filma.

Za aksilane projekcije se odločimo:

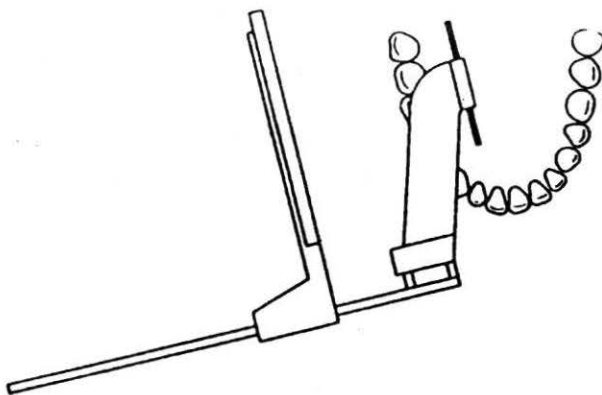
1. za prikaz impaktiranega zoba v mandibuli in za ugotavljanje njegove lege. Lega je lahko lingvalna ali bukalna;
2. pri križnem ugrizu (spine mentalis). Tako ugotavljamo neenakomerno zraščenoost leve in desne polovice mandibule;
3. za slikanje izvodil žleze slinavke pri sumu na kamne. Če so kamni prisotni, se prikažejo v izvodu ob notranjem robu mandibule.

10. Slikanje zobnih kron

To tehniko uporabljamo za:

1. diagnosticiranje sekundarnega kariesa,
2. diagnosticiranje parodontopatije,
3. za prikaz oblike zobnih kron.

Film je formata 3 x 4 centimetre. Tega vstavimo v posebno XCP- držalo. Preiskovanec ugrizne v plastični nastavek držala in ga tako fiksira. Film je postavljen vzporedno z zobno vrsto. Tako so na rentgenski sliki prikazane krone zgornjih in spodnjih zob na enem filmu. Pri tej tehniki slikanja nas apeksi zob ne zanimajo in pride v poštev samo pri vitalnih zobeh. Centralni žarek je usmerjen ortoradialno in pravokotno na grizno ravnino. Pri običajnem slikanju zob bi naredili osem posnetkov. Tu pa prikažemo vse detajle na štirih posnetkih. S to tehniko slikanja zobnih kron močno zmanjšamo žarkovno obremenitev preiskovanca.



Slika 10: Slikanje zobnih kron

11. Zaključek

Pri izbiri intraoralne tehnike rentgenskega slikanja zob se moramo zavedati, da vsako slikanje pomeni za preiskovanca določeno tveganje v smislu zakasnelih somatskih vplivov sevanja na organizem. Količina absorbiranih rentgenskih žarkov pri rentgenskem slikanju je odvisna od napetosti električnega toka v rentgenskem aparatu, razdalje med izvorom rentgenskih žarkov in filmom, površine obsevanega polja in časa ekspozicije.

Pri kratki razdalji med izvirom rentgenskih žarkov in filmom je večja površina obsevanega tkiva.

Poleg kostnega mozga v mandibuli sta prizadeti tudi ščitnica in roženica. To so najbolj občutljiva tkiva v tem predelu.

V dentalni radiografiji uporabljamo polvalovne rentgenske aparate, zato so ekspozicije visoke, ekspozicijski časi so dolgi in nastane precej sekundarnega sevanja. Zato je potrebna visoka stopnja strokovnosti in odgovornosti rentgenskega tehnika. Tehnike slikanja zob so izjemno tehnično zahtevne. Samo teorija ni dovolj, potrebno je veliko prakse. Le s prakso je mogoče delati res kvalitetno, tako da so izpolnjeni vsi kriteriji za nastanek idealne rentgenske slike zoba.