

# ZLOMI ČOLNIČKA

Zdenko Orožim

Volarna in dorzalna fleksija zapestja sta polkrožna giba z navidezno osjo vrtenja v vratu kapitatuma, dejansko pa gre za sočasno, sestavljeno upogibanje radiokarpalnega in interkarpalnega sklepa, od katerih v celoten obseg giba vsak prispeva približno polovico. Čolniček, ki ima v zapestju pomembno vlogo veznega člena med proksimalno in distalno vrsto zapestnih kosti, se pri tem zavrti za približno 40° ter artikulira z radiusom, lunatumom, kapitatumom, trapeziem in trapezoidom. Med rotacijo iz nevtralnega položaja v ularno deviacijo se proksimalna vrsta zapestnih kosti obrača v dorzalno smer in čolniček, nagnjen v nevtralnem položaju zapestja z distalnim delom za povprečno 47° (30–60°) volarno glede na vzdolžno os roke, se pri tem pomika v bolj izravnani položaj. Na PA projekciji zapestja to opazimo kot podaljševanje čolnička. Nasprotno pa se med radialno deviacijo proksimalna zapestna vrsta upogiba volarno, z njo se tudi čolniček zavrti v bolj navpičen položaj, kar na PA posnetkih zapestja vidimo kot skrajševanje te kosti.

O tem, ali je zlom čolnička bolj posledica delovanja sil napetosti ali kompresije, so mnenja še deljena, znano pa je mesto zloma glede na položaj zapestja pri padcu ali udarcu. Če je zapestje dorziflektirano za 35° ali manj, se zlomi distalni del podlakta, pri dorzifleksiji 90° in več pa se poškodujejo zapestne kosti. Kadar je dorzifleksiji pridružena tudi radialna deviacija in deluje sila pretežno na radialno stran dlani, čolniček zagotovo počí. Proksimalna polovica čolnička je namreč v tem položaju ukleščena med radius, kapitatum in močne volarne vezi, medtem ko na distalni del učinkuje sila udarca ali padca, kar povzroči zlom med obema deloma. Dodatno vrtenje zapestja ob padcu na vzdolžni osi podlakta in obremenitev na vzvoj še povečajo verjetnost zloma. Čolniček je zaradi svoje lege in vloge najpogosteje poškodovana zapestna kost.

Poznamo več **razvrstitev zlomov čolnička**, omenimo le dve, ki sta v literaturi najbolj razširjeni:

**Russe** je upošteval predvsem položaj prelomne poke in deli zlome v tri skupine:

- vodoravni, poševni zlomi,
- prečni zlomi,
- zlomi z navpičnim potekom prelomne črte.

Prva dva tipa sta stabilna in se zacelita s konservativnim zdravljenjem v 6–11 tednih, tretji pa je zaradi strižnih sil razmeroma nestabilen in potrebuje daljšo imobilizacijo. Angulacija in razmik fragmentov, ne glede na potek frakturne poke, vedno pomenita določeno nestabilnost zapestja in potrebo po operacijskem zdravljenju.

**Herbert** pa je zlome razdelil v 4 skupine:

- stabilni sveži zlomi,
- nestabilni sveži zlomi,
- zapoznena združitve in
- nezdržitve, bodisi kot fibrozno zraščanje, ali kot psevdootroza.

Njegova razvrstitev je ne le obsežnejša, ampak ima tudi bolj izdelana terapevtska vodila: konservativno zdravljenje za prvo skupino in operacijsko za druge.

Najpogostejši so zlomi srednje tretjine čolnička – 70%, sledijo zlomi proksimalne tretjine – 20%, redki pa zlomi distalne tretjine – 10%.

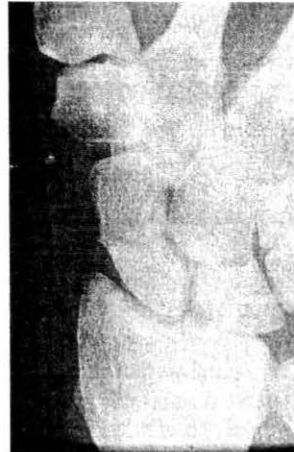Celjenje zlomov čolnička je kot pri drugih kosteh odvisno od prekrvljenosti njihovih fragmentov. Prav zaradi anatomskih značilnosti položaja ožilja pa je celjenje te kosti lahko zelo dolgotrajno. Žile, ki oskrbujejo čolniček s krvjo, so veje a. radialis in vstopajo vanj v narastiščih ligamentov, ta pa so na njegovem distalnem delu dorzalne in volarne. Proksimalni pol je z izjemo šibkega radioskafolunatnega ligamenta prost in po tej poti pride v čolniček malo krvi, vsekakor premalo, da bi oskrba zadoščala za celjenje zlomov proksimalnega dela čolnička. Zato je celjenje bolj proksimalnih zlomov daljše in tudi verjetnost, da bo prišlo do nezdržitve ali celo aseptične nekroze proksimalnega pola tem večja, kolikor bolj proksimalno poteka prelomna črta.

Ob **pregledu bolnika s poškodbo zapestja** moramo biti pozorni na njegovo starost in spol – večina bolnikov z zlomom čolnička so mlajši moški. O natančnem položaju zapestja ob poškodbi vedo bolniki največkrat povedati bolj malo; več je vreden podatek o načinu poškodbe saj lahko usmeri našo pozornost k čolničku, vendar moramo upoštevati, da zloma ne povzroči le močan, neposreden pritisk,

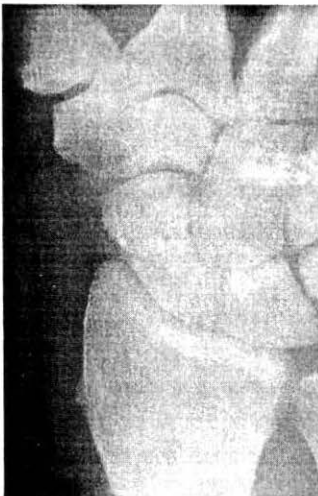ampak se lahko zlomi tudi pri razmeroma nedolžnem padcu ali udarcu, v katerem so sodelovale velike torzijske in rotacijske sile. Bolečina na pritisku v fosi navikularis ali anatomski tobačnici med mišicama extenzor policis brevis in longus je pomemben znak, a ga – če ni izrazita – velja presoјati v primerjavi z zdravim zapestjem. Posebej pri bolnikih z gracilno konstitucijo rok lahko namreč pritisk na to mesto tudi na zdravi roki povzroči dokaj izrazito neugodje. Za zlom čolnička je značilna tudi bolečina pri radialni in ulnarni deviaciji in še posebej dorzifleksiji zapestja, kakor tudi pri supinaciji proti uporu. Toda te teste lahko izvedemo šele po dveh do treh tednih, ker je pri prvem pregledu gibljivost zapestja pogosto močno omejena zaradi bolečine, ki je posledica ligamentne poškodbe, ne pa zloma. Dokončno diagnozo postavimo vedno na podlagi rentgenskih posnetkov. Splača se držati pravila, da noben zvin zapestja z občutljivostjo v fosi navikularis ni zgolj zvin zapestja, dokler z rentgenološko diagnostiko ne izključimo zloma skafoida. Tako zlomi ne ostanejo prikriti in redkeje naletimo na njihove zaplete.

**Rentgenološka diagnostika** naj pri prvem pregledu obsega vsaj posteroanteriorno (PA) in lateralno (LP) projekcijo. Zadnja naj bo res prava LP projekcija z zapestjem v nevtralnem položaju med pronacijo in supinacijo, ker je samo na taki sliki mogoče pravilno oceniti razmerje med distalnim radiusom, lunatumom in kapitatomom – vsi trije morajo biti v isti osi, ter lunatumom in skafoidom, ki delata že omenjeni skafolunatni kot 30–60°. Le izjemoma je na teh prvih posnetkih opazna zares nedvoumna prelomna črta. Bolniku imobiliziramo zapestje z dokomolčno longeto, ki zajema tudi proksimalni falangi palca in kazalca, z rentgenološko diagnostiko pa nadaljujemo čez 14 do 21 dni. V tem času uplahne otekline in morda sprva v celoti boleče zapestje ostane občutljivo le še na značilnih točkah. Zmanjšana gostota kosti na mestu morebitnega zloma in fiziološka resorpcija pa napravita prelomno črto bolj opazno. Zaradi poševne lege čolnička snop rentgenskih žarkov v PA projekciji ne pade pravokotno na njegovo vzdolžno os oziroma vzporedno s pogosto zelo ozko prelomno špranjo, kar otežkoča odčitavanje posnetkov (slika 1). Poleg tega ima lahko prelomna črta dokaj različen potek. PA projekcija naj bo narejena sedaj, če bolečnost to dopušča, z zapestjem v ulnarni deviaciji, ki postavi čolniček v bolj vodoraven položaj in poveča možnost, da bomo opazili zlom. Dodatno si lahko pomagamo še z nagibom rtg cevi za okoli 35–40° v distalno smer, tako da pade rentgenski snop pravokotno na vzdolžno os čolnička (slika 2). Poleg PA in LP projekcije napravimo še polstranska posnetka z zapestjem v pronaciji in supinaciji. Ob prvem pregledu teh dveh projekcij po navadi ne uporabljamo, razen če je na PA in LP posnetkih dokaj očitno viden zlom, čigar prisotnost ti dve projekciji še potrdita. Kadar kljub slikanju v širih projekcijah zloma ne vidimo, le pri povečavi z lupo je morda

opaziti posredni znak – nepravilnost kostnih trabekul, napravimo tomografijo zapestja. Idealne projekcije za prikaz čolnička s klasično rtg tehniko namreč ni, čeprav so jih opisali kar 18. Tomografija je lahko navadna, trispiralna, ali računalniška. CT pride v poštev izjemoma, predvsem tedaj, ko na podlagi predhodnih standardnih posnetkov sumimo, da gre za obsežno, kompleksno poškodbo zapestja. Nekateri avtorji priporočajo izjemoma tudi uporabo scintigrafije, s katero ugotovimo prisotnost ali odsotnost povečane presnove v čolničku, vendar je zaradi majhne specifičnosti ta metode nezanesljiva in je pri nas nismo uporabljali. Poleg poškodbe čolnička moramo biti pri odčitavanju rentgenskih posnetkov pozorni tudi na znamenja nestabilnosti zapestja, posebej na DISI (dorsal intercalated segment instability), VISI (volar intercalated segment instability) ter skafolunatno disociacijo.



Slika 1: Svež zlom čolnička prečno v srednji tretjini. Na standardnem PA posnetku je komaj viden.



Slika 2: Isti primer, tokrat posnet z nagibom rentgenske cevi za cca 35°. Ker potekajo žarki bolj vzporeno s prelomno črto, je zlom očitnejši.

**Zdravljenje zlomov čolnička** je lahko konservativno ali operacijsko, v enem in drugem primeru pa je močno odvisno od lokacije zloma. Konservativno zdravimo vse prečne in kominutivne zlome, ki so brez dislokacije in verjetno stabilni.

Zapestje imobiliziramo z dokomolčnim mavcem, ki zajema vsaj še palčev osnovni členek v abdukciji in opoziciji, da s tem izključimo možnost premika fragmentov zaradi delovanja dolgega in kratkega abduktorja palca. Nekateri avtorji spodbijajo smiselnost imobilizacije palca češ, da se brez nje ne poveča verjetnost nezdržitve, drugi imobilizirajo poleg palca še drugi in tretji prst. V naši hiši v mavec vključimo proksimalno falango palca in kazalca. Položaj zapestja ni zelo bistven, ker konservativno zdravimo stabilne zlome in je potrebna zgolj zaščita; priporočeni sta sicer rahla palmarna fleksija in radialna deviacija za apozicijo fragmentov in kompresijo, a pomembo je le, da je položaj fragmentov rentgenološko anatomski. Drugače je pri pridruženi nestabilnosti: zapestje naravnamo in imobiliziramo z doramenskim mavcem, ki izključi pronacijo in supinacijo. Mavec iz sadre se mora dobro prilegati, zato ne sme biti preveč vatiran. Izdelan iz umetne smole je boljši, ker se bolje prilega, je lažji in ga bolnik sme zmočiti.

Konservativno zdravljenje svežih zlomov distalne tretjine čolnička traja s takšnim dokomolčnim mavcem – po starem imenu za čolniček ga imenujemo "naviculare" – skupno 6 do 8 tednov. Distalni del čolnička je dobro prekrvljen in celjenje poteka hitro, še posebej če je odlomljen le zunajsklepni del – tuberositas scaphoidei.

Sveži zlomi v srednji tretjini se celijo dalj časa: navadno 8 do 12, ali celo 16 do 18 tednov.

Najdlje traja celjenje zlomov proksimalne tretjine, 10 – 20 tednov. Te zlome vsaj prve tri tedne imobiliziramo z doramenskim navikulare mavcem, da izključimo pronacijo in supinacijo. Mavec v vseh primerih menjavamo na dva do tri tedne in odstranimo, ko fosa navicularis ni več boleča na pritisk in je doseženo tudi rentgenološko zaceljenje kosti.

V nekaterih ustanovah uporabljajo poleg mavca še zdravljenje s pulzirajočimi elektromagnetnimi polji. Preliminarni rezultati so bili zelo obetavni, novejši podatki pa kažejo bistveno slabše uspehe, zato ostaja ta metoda do konca raziskav še vprašljiva.

Operacijsko zdravimo primarno vse dislocirane in distrahirane, poševne in navpične zlome, kakor tudi tiste s pridruženo perilunarno luksacijo, ki je z manipulacijo ni mogoče naravnati. Po odprti repoziciji jih stabiliziramo z distalnega dela čolnička v proksimalni smeri s priteznim vijakom ali izjemoma s Kirschnerjevimi iglami. Te uporabimo predvsem, kadar zaradi oblike zloma oziroma kominucije ni mogoče napraviti osteosinteze z vijakom. Prednost igel je dejstvo, da jih lahko odstranimo

ambulantno, medtem ko je za odstranitev vijaka potreben še en, praktično enak operacijski poseg; toda z iglami ne moremo doseči kompresije, kakršno omogoča vijak. Vijaki morajo biti v vsakem primeru pritezni, uporabimo pa lahko različne. Navaden pritezni AO vijak je sicer ustrezen, vendar ga je včasih težko priviti, kadar si fragmenta čolnička predhodno začasno učvrstimo s Kirschnerjevo iglo, ker zna biti za oba – iglo in vijak – malo ustreznega prostora. Alternativa je votel vijak, ki ga v ustrezen položaj privijemo z začasno vodilno iglo. V obeh primerih štrli glavica vijaka iz kosti. Drugače je pri Herbertovem vijaku, ki ga v celoti pogreznemo v čolniček, saj ima tudi glava vijaka navoj, le da je širina navoja na glavi manjša od širine navoja na telesu. Tako grabi telo več kostnega tkiva v proksimalnem fragmentu kakor glava v distalnem fragmentu, razlika pa napravlja iz obrata v obrat vse večjo silo, ki stiska oba fragmenta skupaj. Ker je tanjši, omogoča ta vijak osteosintezo manjših fragmentov, odstranjevanje pa ni nujno, saj je pogreznjen v kost in ne moti gibanja. Tudi Herbertov vijak obstaja v polni in votli izvedbi. Vsi štirje vijaki omogočajo doseči lepe rezultate, operacijska tehnika pa je s pastmi vred pri vsakem tipu drugačna. V naši hiši uporabljamo AO pritezne vijake in votle vijake. Mavčeva imobilizacija po operaciji traja odvisno od metode, 7–14 tednov.

Operacijsko nadaljujemo tudi zdravljenje starejših zlomov, ki smo jih sprva zdravili konservativno, a je prišlo do drsenja fragmentov in angulacije čolnička. Včasih zadoščata le repozicija in osteosinteza z vijakom in/ali Kirschnerjevimi iglami, če pa je absorpcija spongioze izrazita in je čolniček votel, je potrebna spongioplastika.

Zaradi pomanjkljive prekrvitve frakturne površine ali nemira je celjenje lahko zelo počasno in na kontrolnih rtg posnetkih je videti enako frakturno špranjo, ali pa se celo širi. Tudi taka šest in več mesecev stara zapozneta združitve se zaceli, če votlino napolnimo s spongiozno ali kortikospongiozno presadkom. Metodo, ki jo uporabljamo je opisal Russe. Spongiozo lahko vzamemo iz kriste iliake, več študij navaja, da je bolj osteogena, ali iz stiloida radiusa, kar je preprosteje in za bolnika manjši poseg. Oba fragmenta izvotlimo in zasadimo v nastalo votlino kortikospongiozni vsadek, ki ga dodatno obložimo s koščki spongioze. Kadar se čolniček sesuje sam vase in ostane po naravnavanju defekt kosti na volarni strani uporabimo metodo Fiska in Fernandez. Gre za zapolnitev kortikospongiozne vrzeli s primerno oblikovanim kortikospongioznim klinom, ki ga pritrdimo z Enderjevo ploščo in vijakom, zgolj z vijakom, ali z Kirschnerjevimi iglami. Tako lahko zdravimo tudi leto in več stare nezdržitve, če še ni znakov artroze na skafoidu in radiusu. Imobilizacija po operaciji mora trajati 10–12 tednov, dokler kost rentgenološko ne zaceli.

Zlomi, ki so ostali nediagnosticirani, bodisi, ker so bili spregledani, ali pa bolniki zaradi poškodbe zapestja sploh niso iskali pomoči, se ne zacelijo. Tak zlom je

lahko boleč ali pa dolga leta klinično nem. Tudi če nastane psevdartroza, ni nujno, da bo imel bolnik takoj težave. Po desetih do dvajsetih letih – če ne prej – pa se prično bolečine zaradi obrabe radiokarpalnega sklepa, ker čolniček ne deluje več kot ustrezen most med proksimalno in distalno vrsto zapestnih kosti. Zato je osteosinteza čolnička indicirana tudi pri nezdružitvah ali psevdartrozah, ki bolnikom (še) ne povzročajo nobenih težav. Večina psevdartroz pa povzročajo bolečine že po nekaj letih. Zdravimo jih s spongioplastiko po Russeju, s kombinacijo spongioplastike in osteosinteze z vijakom ali z dodatno enozobo ali grabljasto Enderjevo ploščo. Ta plošča omogoča z enim ali dvema zoboma zgrabiti proksimalni fragment in je ustrezna rešitev predvsem za primere, kjer bi zaradi majhnosti proksimalnega fragmenta ali cistične degeneracije spongioze težko uporabili vijak – v proksimalnem fragmentu namreč zanj ne bi bilo dovolj prostora za vse navoje.

Do obrabe pride še hitreje, če nastopi avaskularna nekroza proksimalnega fragmenta. Ta se pojavi pri približno 30% prelomov srednje tretjine in v večini primerov prelomov proksimalne petine čolnička.

Zdravimo jih tako, da s frezo izvotlimo čolniček in ga napolnimo po Russejevi tehniki s kortikospongioznom vsadkom, ki vrne čolničku pravo obliko. Druga možnost je polnjenje s spongiozo in dodatna osteosinteza, to pa lahko naredimo bodisi z vijakom, Enderjevo enozobo ali grabljasto ploščo ter vijakom, ali s kostno sponko. V naši hiši imamo lepe uspehe z uporabo prvih treh metod, sponk pa ne uporabljamo.

Nezdružitve proksimalnega pola, kjer je proksimalni fragment slabo prekrvljen zdravijo tudi s transplantacijo vaskulariziranega kostnega klina iz radiusa, čigar vaskularni pecelj dela odpreparirani del narastišča mišice pronator teres. Če je zlom zelo proksimalno in je proksimalni fragment majhen ter slabo prekrvljen, ga smemo odstraniti. Nastalo votlino izpolnimo delčkom zvite fascije ali kite. Silikonskim vložkom se izogibamo, ker njihovi okruški povzročajo reaktivni sinovitis.

Vse opisane metode zdravljenja so indicirane le, če je radiokarpalni skep ohranjen. Če je obraba že prisotna in omejena na predel med stiloidom radiusa in skafoidom, se odločimo za dodatno stiloidektomijo. Pri tem posegu odklešemo do 1 cm procesus stiloideusa. Gre za paliativni poseg, s katerim omilimo bolnikove bolečine. Kadar pride do slabe združitve in je čolniček dorzalno grbast ter skrajšan, nastane obraba tudi distalno med skafoidom, trapezijem in trapezoidom. V dveh primerih smo se zato odločili poleg stiloidektomije za triskafartrodezo, to je omejeno artrodezo zapestja med naštetimi kostmi. Zatrđitev celotnega zapestja je smiselna le pri obsežni artrozi celotnega zapestja.

Po odstranitvi imobilizacije je za čimprejšnjo normalizacijo gibljivosti zapestja

potrebna fizikalna in delovna terapija. Njuno trajanje je precej različno od primera do primera in zelo povezano z motivacijo za opravljanje dela ali priljubljenega konjička.

Osteosintetski material odstranjujemo po 4 do 12 mesecih, vsekakor potem, ko je zlom rentgenološko zaceljen.

Uspehi konservativnega in operacijskega zdravljenja svežih zlomov so dobri. Enako velja za rezultate operacijskega zdravljenja nezdružitvev in pseudoartroz pri bolnikih, ki jih operiramo pred nastankom artroze. Bolečina izgine, moč zapestja se poveča, večinoma tudi obseg gibljivosti ni bistveno manjši, kot na zdravi strani. Vsem tistim, ki pred operacijo že imajo obrabo radiokarpalnega sklepa, se hitrost obrabljanja upočasni.

Poleg dobre anamneze in kliničnega pregleda, izdelane operativne tehnike in skrbne pooperativne rehabilitacije roke je tudi rentgenološka diagnostika eden od temeljev uspešnega zdravljenja teh zlomov. Pogosto jih je težko odkriti, zato so dobri posnetki v idealnih projekcijah izjemnega pomena. Spregledan zlom čolnička se ne zaceli, nastane psevdartroza, ki v približno desetih letih – odvisno od stopnje fizičnih obremenitev, ki jim je zapestje izpostavljeno – pripelje do hude nestabilnosti in obrabe zapestja. Bolnik postane običajno deset do petnajst let pred redno upokojitvijo invalid, ki mora iskati lažje delo. Prav zato je prispevek, ki ga da dobra rentgenološka diagnostika k skupnemu uspehu zdravljenja tako pomemben.

## **Povzetek**

Čolniček je najpogosteje poškodovana zapestna kost. Zlomi se, kadar je zapestje ob padcu dorziflektirano za 90 in več stopinj; proksimalni del čolnička se vklešči med radius, kapitatum in močne volarne vezi, medtem ko na distalni, prosti del učinkuje sila padca. Najpogosteje je zlom v srednji tretjini, redkeje v proksimalni in najmanj pogosto v proksimalni tretjini kosti. Klinično najznačilnejši znak je bolečina na pritisk v fosi navicularis, diagnozo potrdimo z rentgenološko diagnostiko. Če na standardnih projekcijah ne vidimo zloma, si pomagamo s tomografijo.

Konservativno zdravimo nedislocirane, stabilne zlome čolnička z dokomolčnim mavcem, ki mora zajemati tudi proksimalni falangi palca in kazalca, pri zlomih v proksimalni tretjini pa vsaj prve tri tedne z doramenskim mavcem. Trajanje imobilizacije je odvisno od višine zloma. Zlomi proksimalne tretjine čolnička se zaradi pomanjkljive prekrvljenosti proksimalnega fragmenta pogosto končajo z aseptično nekrozo.

Nestabilne in dislocirane zlome zdravimo operacijsko. Po odprti repoziciji fragmente spojimo s pritezim vijakom, pri kominuciji pa s Kirschnerjevimi žicami. Pri starih,

slabo prekrvljenih zlomih zaradi raztapljanja spongioze nastane votlina, ki jo moramo pred osteosintezo izpolniti s spongiozo, ali pa vstaviti kortikospongiozni klin. Tudi pri psevdootrozi je potrebno čolniček izvotliti in napolniti s spongiozo. Osteosintezo napravimo z vijakom ali Enderjevo ploščo.


Pomen dobre rentgenološke diagnostike je za skupen uspeh zdravljenja zelo pomemben.

#### Literatura:

Amadio P.C., Taleisnik J.: Fractures of the Carpal Bones v Green D.P. edit.: Operative Hand Surgery, 3 rd. ed., Churchill Livingstone, New York, 1993 , str. 799 – 831.

Brunelli G., Saffar Ph., eds: Wrist imaging, Springer Verlag, Paris, 1992.

Gilula L.A.: The traumatized Hand and Wrist – Radiographic and Anatomic Correlation, W.B. Saunders Comp., Harcourt Brace Jovanovich, Inc., Philadelphia, 1992



# KRKA

tovarna zdravil p.o.  
Novo mesto