

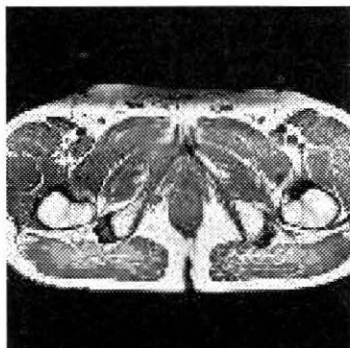# MAGNETNORESONANČNE PREISKAVE PROSTATE

Irena Rogelj ing.rad., Andrej Sirnik ing.rad., Klinični inštitut za radiologijo, Zaloška 7, 1000 Ljubljana

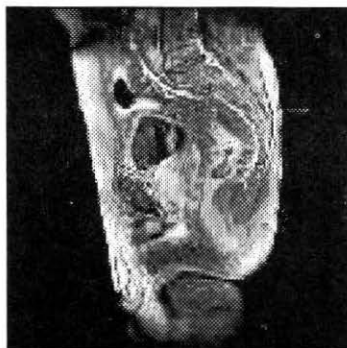
## 1. Uvod

Za preiskavo male medenice z magnetno resonanco (MR) se odločimo predvsem takrat, ko z ultrazvokom ali s kompjuterizirano tomografijo ne moremo dovolj zgodaj in zanesljivo ugotoviti, za kakšne in kako razširjene procese gre. MR predstavlja diagnostično metodo, ki zelo dobro prikaže anatomske strukture prostate in periprostatično tkivo. S preiskavo lahko tako prikažemo lokalizacijo bolezenskega procesa v posameznih zonah prostate, oz. potrdimo ali izključimo njegovo širjenje v okolico.

Pravila slikanja so enaka, kot pri ostalih organskih sistemih. Najpogostejša preiskavna zaporedja so spinski odmevi s T1, T2, PD (proton density) poudarjenimi slikami, zaporedja gradientnega odmeva, zaporedja za zmanjšanje signala maščobe, pogosta pa je tudi uporaba kontrastnih sredstev (KS) pri T1 poudarjenih slikah.



Slika 1: T1 SE obtežena slika v transverzalni ravnini



Slika 2: T1 SE obtežena slika v sagitalni ravnini

## 2. Metoda dela

Osnovni elementi MR preiskave so:

- bolnik (indikacija, preverimo vprašalnik, seznanimo ga s preiskavo),
- magnetno polje (1,5 T),
- tuljave (površinska Helemholtz, Body, specilana endorektalna).

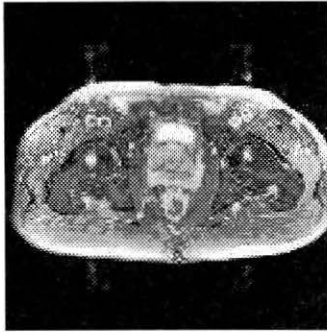
Body tuljava je že v samem aparatu, velikost slikovnega polja (FOV) je 400mm, anatomska ločljivost prostate in ostalih struktur pa je slabša.

Pri preiskavi prostate zraven body tuljave uporabljamo še površinsko Helemholtz tuljavo, ki nam da dobro prostorsko ločljivost, slikovno poje je manjše in sicer 220mm. Specialna endorektalna tuljava učinkovito prodre v globino 4cm, velikost slikovnega polja pa je v tem primeru 130mm. S to tuljavo najboljše prikažemo vse zone (plasti) prostate in periprostatično tkivo. Možne pa so popačitve slike (artefakti) zaradi gibanja tuljave znotraj rektuma. Najboljša je kombinacija obeh tuljav.

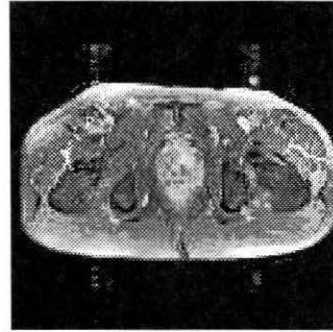
## 3. Protokol rutinske preiskave

Bolniku lahko damo 1 mg glukagona za zmanjšanje peristaltike, čez abdomen namestimo kompresijski pas, s katerim zmanjšamo artefakte dihanja, površinska Helmenholtz tuljava pa objema abdomen z vseh strani. Potek meritve je naslednji:

- localizer,
- T2, PD, T1 poudarjene slike v transverzalni ravnini, dodane pa so koronarne in sagitalne ravnine (debelina reza 4-5mm, FOV 200 mm, število rezov 19, čas meritve 7-10 min za eno zaporedje),
- zaporedja za zmanjšanje signala maščobe v transverzalni ravnini T1 TRA s KS.



Slika 3: IRM meritev v transverzalni ravnini



Slika 4: FAT-SAT po injiciranju GdTPA v transverzalni ravnini

T1 poudarjene slike zberemo za prikaz periprostatičnega maščevja, nevromuskularne plasti, perivezikalnega tkiva in bezgavk.

T2 prikaže notranje strukture (zone) in *vesikulae seminales*. Razlika v kontrastnosti med prostato, vezikulami seminales, žilami in periprostatičnim maščevjem odkrije tumor zunaj prostate. Prostata je kompleksen organ, sestavljen iz žleznega in nežleznega tkiva.

Žezno tkivo se deli na tri večje zone:

- centralna zona pokrije 25% volumna prostate,
- periferna zona pokrije 70% volumna prostate in
- prehodna ali tranzitorna zona, ki pokrije 5% volumna prostate.

Dober prikaz posameznih zon nam omogoča dokaz bolezenskega procesa, njegovo lokalizacijo in razširjenost.

S preiskavo prostate lahko razlikujemo med benigno in maligno boleznijo prostate.

Benigna hiperplazija se razvije v prehodni zoni, kjer je na T1 signal intenzitete heterogen, v prostati pa so vidni noduli. V primeru raka prostate, ki se navadno začne v periferni zoni (70-80%) postavimo z MR diagnozo in zamejimo bolezen (staging), kar je pomembno za nadaljne odločanje o terapiji bolezenskega procesa.

Z MR prikažemo rak prostate že v stadiju T1. V stadiju T2 je rak prostate pri uporabi endorektalne tuljave ugotovljen v 90% primerov. V stadiju T3 in T4, ko prehaja rak preko kapsule v periprostatično maščevje, vesikule seminales, bazo mehurja, periprostatični venski pleksus in notranjo obturatorno mišico je diagnoza z MR pravilna v 90%.

Na MR je normalno periprostatično maščevje na T1 obremenjeni sliki hiperintenzivno, hipointenzivni signal v periprostatičnem maščevju pa predstavlja mesto širjenja tumorja. MR prikaže tudi regionalne bezgavke in metastaze (stadij T4).

#### **4. Prednosti in pomanjkljivosti MR**

Slikanje z MR je možno v več ravninah. Velika je kontrastna ločljivost, saj mehko tkivo prikažemo bolje kot na CT, na eni sliki pa dobimo večje področje. Kostni deli ne delajo artefaktov kot pri CT-ju, preiskava ni invazivna, ni ionizirajočega sevanja, paramagnetno KS je manj nevarno od jodovih. Možno je tudi dinamično slikanje.

Edino večjo nevarnost predstavljajo feromagnetni materiali v magnetnem polju, bolniki s srčnim vzpodbujevalnikom in nekateri implantanti. Preiskave z MR v primerjavi z drugimi slikovnimi metodami so drage in časovno dolge.

Vse hitrejši razvoj tehnologije (nove tuljave, nova zaporedja hitrega slikanja) pa omogoča veliko hitrejši in enostavnejši pregled v zadovoljstvo bolnika in zdravstvenega osebja.

#### *Literatura:*

Lufkin R.B., Bradley W.G., Brant-Zawadski M. The Raven MRI teaching file. New York, Raven, 1993.

Demšar F., Jevtič V. Slikanje z magnetno resonanco. Ljubljana, Littera Picta, 1996.