
INTERVENCIJSKA RADIOLOGIJA PREBAVNEGA TRAKTA

Franci Benedik, dipl. ing. rad., Splošna bolnišnica Novo mesto,
radiološki oddelek, Šmihelska c. 1, 8000 Novo Mesto;
Veronika Lipovec, univ. dipl. org., v. rad. tehn., Univerza v Ljubljani,
Visoka šola za zdravstvo, Poljanska 26 a, 1000 Ljubljana

Izvleček

V intervencijski radiologiji prebavnega trakta se za zdravljenje ali pa za lajšanje težav uporablja vrsta posegov, ki so manj invazivni, manj stresni, cenejši kot kirurški in endoskopski posegi, predvsem pa se po teh posegih pojavlja manj zapletov. Ti posegi so: perkutana gastrostomija, razširjanje zožitev z balonsko dilatacijo in uporaba stentov pri zdravljenju zapor, zožitev, perforacij in fistul. Predstavljeni so postopki izvajanja posegov in vloga radiološkega inženirja v timu.

Deskriptorji: radiologija, intervencijska; prebavila, terapevtske metode.

Abstract

Therapeutic methods in interventional radiology of alimentary canal (percutaneous gastrostomy, ballon dilatation of malign and benign strictures and use of metallic stents in treatment of stenosis, obstruction, perforation and fistula in alimentary canal) are less invasive, less stressfull and cheaper than alimentary canal surgical methods or endoscopic methods. There are also less complications after the treatment when using interventional radiology methods.

Methods used in interventional radiology of alimentary canal and the role of radiological engineer in an interventional radiology team are presented.

Key words: radiology, interventional; alimentary canal, therapeutic methods.

1 UVOD

Intervencijska radiologija prebavnega trakta je skupek posegov, ki predstavljajo eno od možnosti, s katerimi lahko rešujemo zaplete pri bolnikih z akutnimi težavami v prebavnem traktu (zožitve, zapore, fistule itd.).

V skupino posegov v intervencijski radiologiji prebavnega trakta uvrščamo posege, ki se izvajajo traktu pod diaskopsko kontrolo. Ti posegi so: gastrostomija, jejunostomija, razširjenje zožitev v prebavnem traktu z balonskim katetrom in vstavljanje stentov pri zaporah v prebavnem traktu. Te tehnike zdravljenja so primerne tako za benigna kot tudi za maligna obolenja v prebavnem traktu. Zelo dobri rezultati so doseženi pri paliativnem zdravljenju malignih obolenj.

Intervencijska radiologija ima več prednosti pred kirurškimi in endoskopskimi metodami: je manj invazivna kot kirurški posegi, zlasti za bolnike v slabši kondiciji je manj stresna, po opravljenem posegu je manj zapletov, posegi v intervencijski radiologiji so cenejši.

2 PERKUTANA GASTROSTOMIJA

Pri bolnikih, ki daljše obdobje ne morejo jesti, je potrebno prehranjevanje prilagoditi. Prehranjujejo se lahko po naravni poti ali pa parenteralno. Gastroenteralno prehranjevanje je možno pri bolnikih, ki jim prebavni trakt normalno deluje, toda ne morejo požirati ali pa imajo zaporo požiralnika. Hranjenje je možno preko nazogastrične sonde ali pa preko gastrostome. Nazogastrična sonda je uporabna za krajši čas, kadar pa je potrebno prehranjevanje za daljše obdobje, uporabljamo gastrostomo.

Prva kirurška gastrostoma je bila opisana l. 1837. Pri kirurški tehniki je relativno velika umrljivost, zlasti pri pacientih, ki so v slabi psihofizični kondiciji. Manj invazivni tehniki sta perkutana endoskopska gastrostoma in perkutana diaskopska gastrostoma, ki je cenejša, po njej je umrljivost manjša in tudi zapletov po posegu je manj. Manj pogosto klinično uporabljamo

laparoskopiska gastroenterostomijo.

2.1 Indikacije

Gastrostoma je primerna za bolnike z velikimi anatomskimi spremembami na požiralniku in motnje pri požiranju. Prav tako je uporabna za paliativno zdravljenje bolnikov z malignimi obolenji požiralnika in želodca.

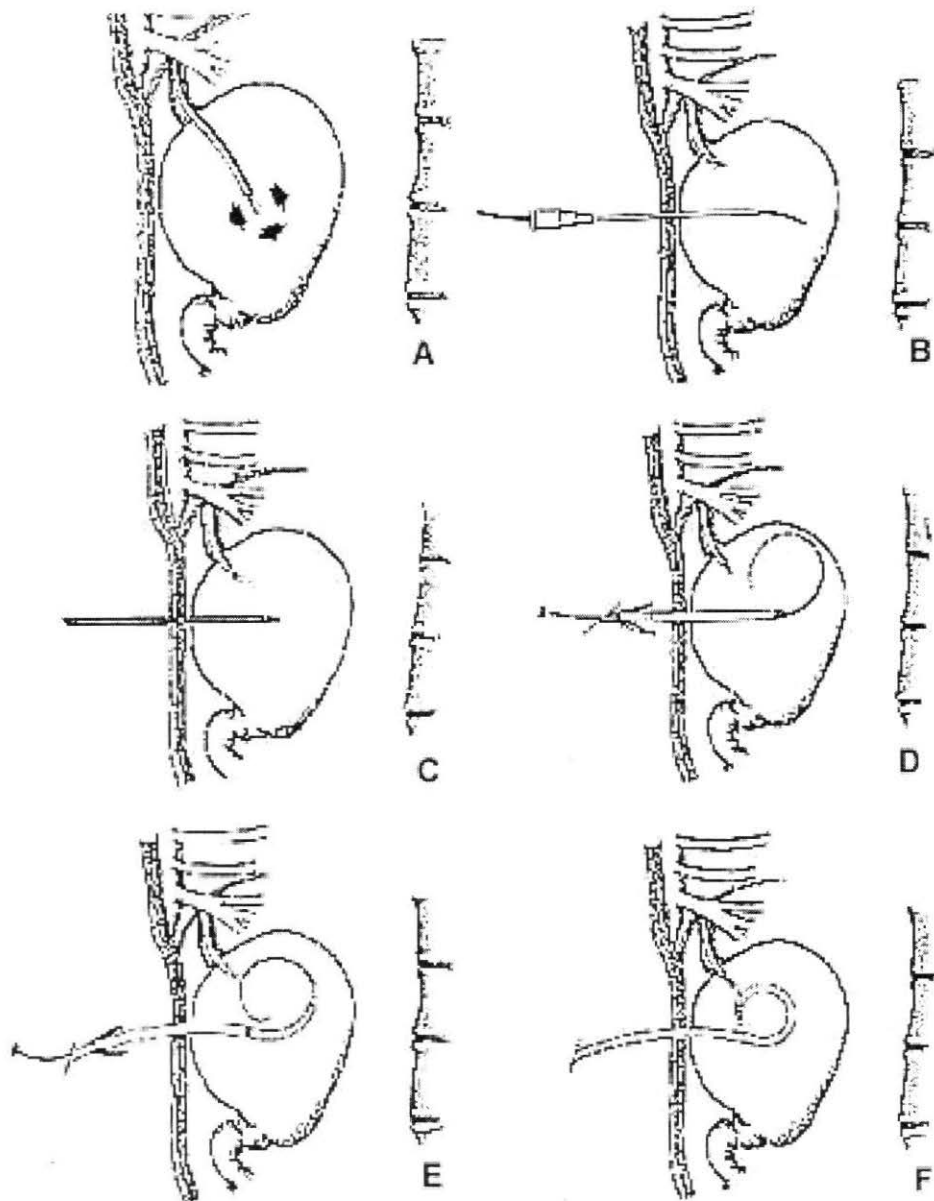
2.2 Kontraindikacije

Kontraindikacije za perkutano gastrostomijo so: nagnjenost h krvavitvam, neugoden pristop do želodca zaradi hepatomegalije ali vrinjenega kolona, neoplastični proces, ki preprečuje dilatacijo želodca s plinom, infiltrativni tumor želodca, ki povečuje možnost krvavitve.

2.3 Izvedba posega

Dan pred popsegom bolniku uvedejo nazogastrično sondo, da se skozi njo izločijo želodčni sokovi. Če se nazogastrična sonda ne da uvesti zaradi zožitve ali zapore požiralnika, se uporabi večnamenski kateter in vodilno žico, ki jo uvedemo pod diaskopijo. Vodilna žica je mehka in gibljiva, da se sluznica požiralnika in želodca pri uvajanju čimmanj poškoduje. Pristop skozi nos je za bolnika enostavnejši in udobnejši.

Preko nazogastrične sonde ali večnamenskega katetra napihnemo želodec z zrakom. Maksimalna razširjenost želodca je pomembna za uspeh posega. Polno razprt želodec potisne kolon navzdol in nazaj in približa sprednjo steno želodca trebušni steni (slika 1A). Položaj želodca in globino želodčne stene pomagata določiti frontalni in stranski posnetek zgornjega abdomna. Ko je določena varna smer punkcije, se označi mesto punkcije ter očisti in sterilno prekrije koža. Vbodno mesto se lokalno anestezira. Punktira se s punkcijsko iglo in se skozi njo uvede vodilna žica (0.035 inče J-tip - slika 1B). Nato se igla odstrani in se uvede angiografski kateter. S kontrastnim sredstvom preverimo položaj katetra. Nato se stena dilatira na debelino gastrostomskega katetra in se vstavi kateter (slike 1C,1D,1E, in 1F).

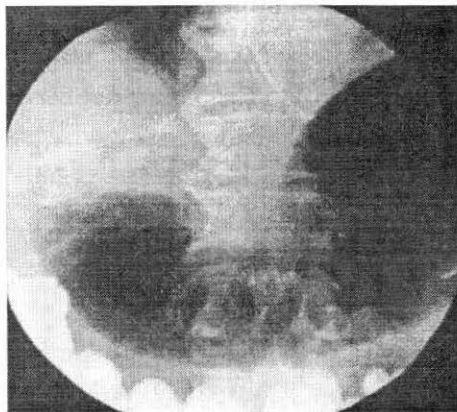


Slika 1: Potek gastrostomije:

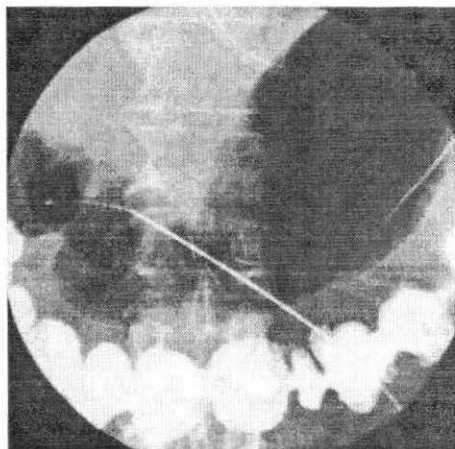
- A - želodec se skozi nazogastrično sondo napolni z zrakom, želodčna stena se približa trebušni steni;
- B - punktura se s punkcijsko iglo in se skozi njo uvede vodilna žica;
- C, D - preden se uvede delovni kanal, se trebušna stena razširi na odgovarjajočo širino;
- E - s pomočjo vodilne žice se skozi delovni kanal uvede kateter;
- F - odstranita se vodilna žica in delovni kanal

2.4 Gastrojejunostomija

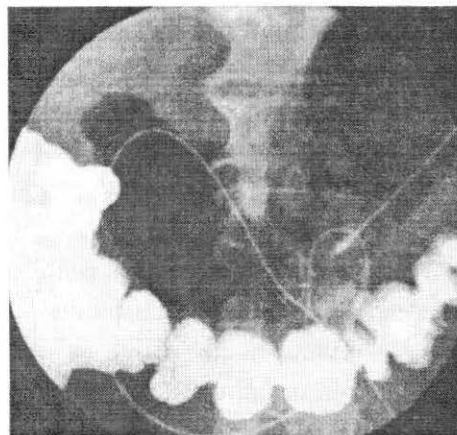
Gastrojejunostomija je potrebna pri bolnikih, ki potrebujejo enteralno prehrano in imajo klinično ali radiološko ugotovljen gastroezofagealni refluks in respiracijsko pnevmonijo. Jejunostoma se vstavlja tudi bolnikom z malignim obolenjem želodca. Tehnika vstavljanja gastrojejunostomskega katetra ni dosti drugačna kot pri enostavni gastrostomiji. Kateter se vstavi skozi pilorus v začetni del jejunuma.



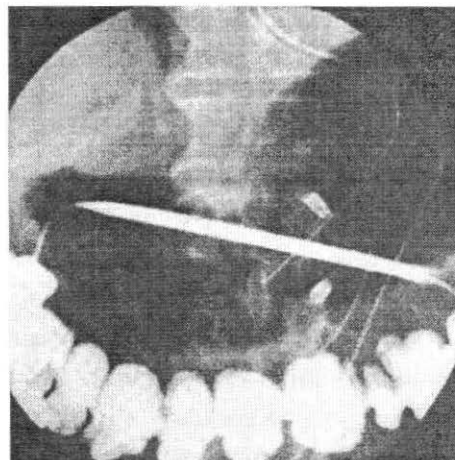
A



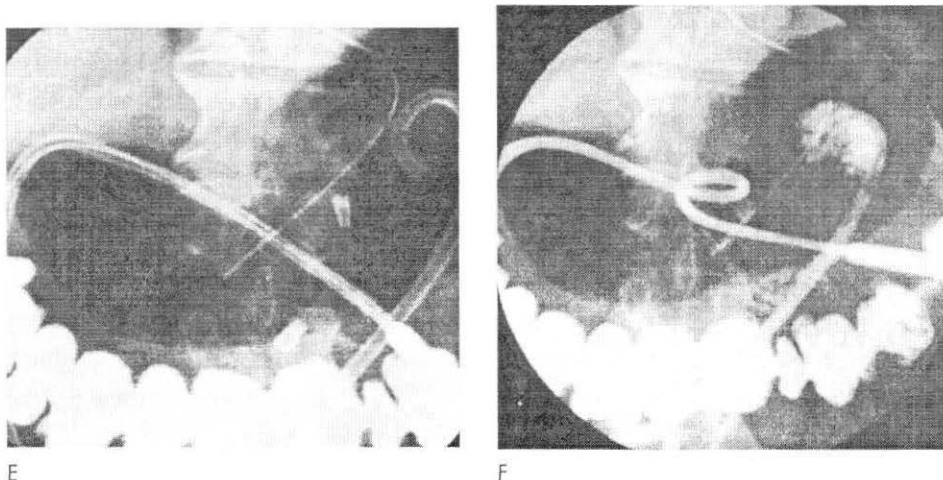
B



C



D



Slika 2: Potek gastrojejunostomije.

- A - želodec se skozi nazogastrično sondo razširi z zrakom (viden je kontrast v debelem črevesju);
 B - s punkcijsko iglo se punktirja želodec in skozi njo uvede vodilna žica;
 C - vodilna žica se skozi pilorus uvede v začetni del jejunuma;
 D - nadaljuje se z dilatacijo, vstavi se delovni kanal;
 E - skozi delobni kanal se uvede kateter na začetek del jejunuma;
 F - kateter je na svojem mestu, vbrizga se vodotopno kontrastno sredstvo, da se preveri njegov položaj.

2.5 Perkutana jejunostomija

Pri bolnikih, ki jim je bil kirurško odstranjen želodec (gastrektomija, esofagojejunostomija), pri bolnikih s tumorjem ali zaporo, je možno urediti enteralno prehrano tako, da se vstavi kateter neposredno v jejunum. Pristop za direktno jejunostomijo je v osnovi enak kot pri gastrostomiji, z uporabo Seldingerjeve tehnike. Nazogastrična sonda se uvede v jejunum, ki se ga nato napolni z zrakom. S pomočjo diaskopije se ugotovi, kje je črevesna vijuga. Tehnika vstavitve katetra je enaka kot pri perkutani gastrostomiji.

2.6 Komplikacije

- Komplikacije, ki nastanejo po posegu, lahko razdelimo na velike in male. Velike komplikacije so: smatra krvavitev, peritonitis in sepsa. Lahko se pojavi gastroezofagialni refluks, ki ga štejemo med velike komplikacije, če pride do aspiracijske pljučnice. Takih primerov je pri bolnikih z diaskopsko uvedeno gastrostomo 0.8 % do 5 %.

- Male komplikacije so: lokalna infekcija, premik gastrostome, peritonealno draženje.

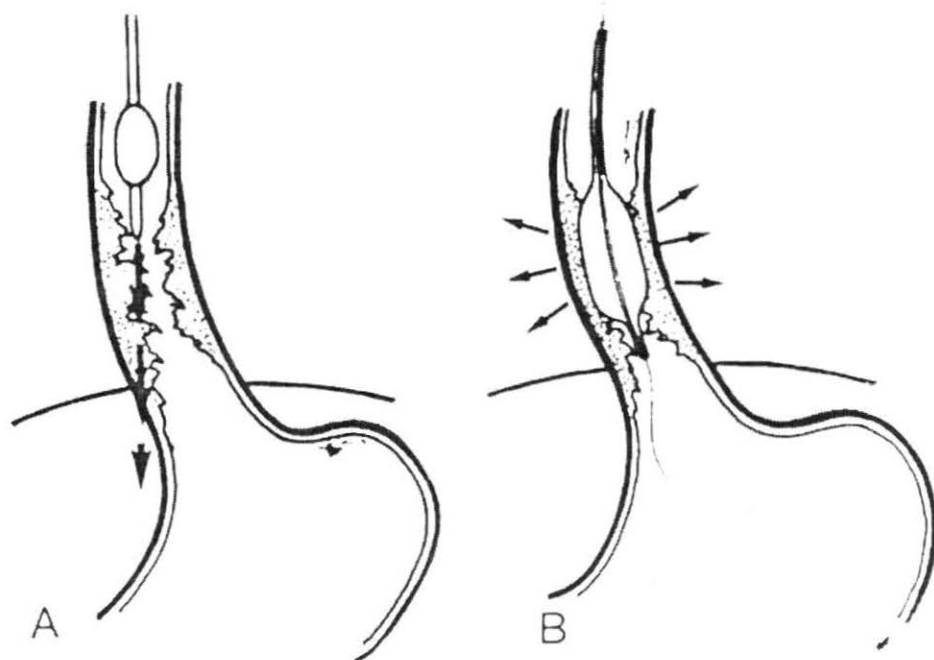
Umrljivost pri posegih je zelo nizka (0.7%). Umrljivost po tridesetih dneh (13 %) in po devetdesetih dneh (50 %) ni povezana s posegom, ampak je posledica primarne bolezni (Llerena, 1997).

3 ZOŽITVE POŽIRALNIKA

3.1 Dilatacija zožitev požiralnika z balonskim katetrom

Potem, ko so razvili balonske katetre za dilatacijo žilnih zožitev, so to tehniko uporabili tudi za dilatacijo zožitev v prebavnem traktu.

Običajno so zožitve v požiralniku dilatirali peroralno z uporabo trdih (bougie) dilatatorjev. Razlika v mehanizmu delovanja trdih dilatatorjev in balonskih dilatatorjev je prikazana na sliki 3.



Slika 3: Mehanizem delovanja dilatatorjev.
A - trdi, tradicionalni dilatatorji (bougies); B - balonski dilatatorji

Pri dilataciji zožitev požiralnika z balonskim katetrom je možnost perforacije in ostalih komplikacij manjša kot pri dilataciji z ostalimi dilatatorji ali v primerjavi s kirurškim posegom.

3.1.2 Indikacije

Z balonskim katetrom se dilatirajo zožitve, ki so nastale pri karcinomu požiralnika, pri stenozah po kirurški anastomozi, pri ahalaziji, zožitve po zaužitju kaustičnih tekočin in zožitve, ki nastanejo po močnem vnetju, zožitve po obsevanju tumorjev.

3.1.3 Benigne zožitve požiralnika

Benigne zožitve požiralnika se običajno zdravi s perkutano ali endoskopsko balonsko dilatacijo. Uporablja se balone premera 15 mm ali 20 mm. Zelo hude zožitve se ponavadi dilatira postopoma. Začne se z majhnim balonom (premera 8 mm) in se premer balona postopoma povečuje. Morgan in Adam (2001) navajata, da je balonska dilatacija tehnično uspešna v več kot 90 % primerov, funkcionalno uspešna pa pri 86 % - 90 % primerov. Rezultati uspešnosti dilatacije so slabši pri bolnikih z radiacijskimi zožitvami, kjer je funkcionalno uspešnih 66 % dilatacij.

Podobno kot ostale benigne strukture, tudi ahalazijo lahko uspešno zdravijo z balonsko dilatacijo. Uspešnost je podobna kot pri ostalih benignih zožitvah (88 % - 93 %).

3.1.4 Izvedba posega

Bolnik pred posegom opravi pregled požiralnika s kontrastnim sredstvom. Določi se mesto in dolžino zožitve ter ugotovi ostale probleme, kot so divertikli požiralnika ali gastroezofagialni refluks. Za oceno lezije in odvzem materiala za citološke in histološke preiskave je večkrat je potrebna endoskopska preiskava.

Če je mogoče, se pri dilataciji uporabi transnazalni pristop, ki je za bolnika

udobnejši. Angiografski kateter se s pomočjo vodilne žice uvede skozi zožitev do želodca. Uporabi se vodilna žica z mehko in gibljivo konico, da so poškodbe sluznice požiralnika in želodca čimmanjše, ter da se zmanjša možnost perforacije. Angiografski kateter se zamenja z balonskim katetrom. Pod diaskopsko kontrolo se radiopačni vrh balonskega katetra uvede pod distalni konec zožitve. Balon se pod diaskopijo razširi, dokler ožina ne izgine. Običajno je pritisk 4-6 atmosfer zadosten za razširitev najtežjih in zelo odpornih zožitev. Balon ostane napihnen 5-10 minut.

Po končanem posegu se slika požiralnik s kontrastnim sredstvom, da se dokumentira sprememba v širini dilatiranega dela. Dilatacija se rutinsko ponovi čez tri dni.

3.1.5 Rezultati

Pri dilataciji požiralnika z balonskim katetrom so zelo dobri rezultati pri bolnikih z zožitvami, ki so posledica gastroezofagealnega refluksa, vendar se zožitev ponovi, če se gastroezofagealnega refluksa ne zdravi. Prav tako so dobri rezultati pri pooperativnih zožitvah in pri ahalaziji.

Pri malignih zožitvah dilatacija z velikim balonom (20 do 40 mm) odpre kanal za zadovoljivo hranjenje bolnika. Zožitev se ponovi, ko tumor zraste. Dilatacijo je potrebno ponoviti tudi, če bolnik nima težav. Pri takih bolnikih je učinkovitejši način zdravljenja vstavitve stenta.

3.1.6 Komplikacije pri balonski dilataciji

Pri balonski dilataciji požiralnikaso najpogostejše tri komplikacije: bolečina, krvavitev in perforacija požiralnika.

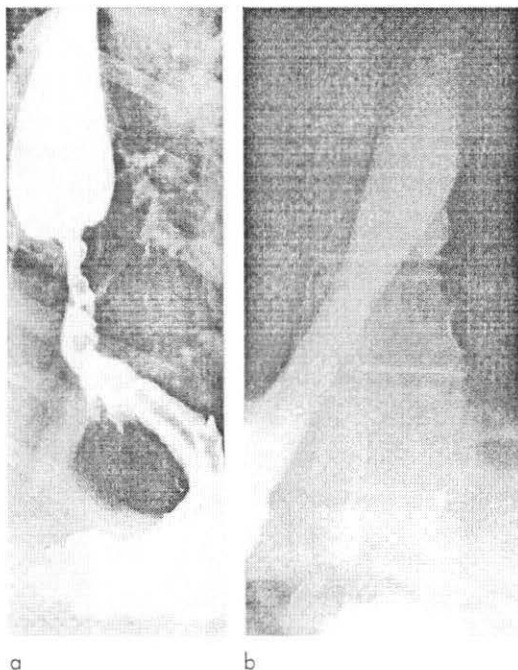
- Bolečina se pojavi v času, ko je balon maksimalno napihnen. Hujše bolečine so pri bolnikih z zelo močno zožitvijo in pri bolnikih s peptično zožitvijo.
- V več kot 50% pride do krvavitev zaradi poškodbe nosne sluznice ali mesta dilatacije z vodilno žico ali katetrom.
- Perforacija je zelo težka komplikacija. Pogostejša je pri malignih zožitvah in pri zožitvah zaradi zaužitja kavstičnih snovi (lugov, kislin). Pri tem lahko nastane mediastinalni absces.

3.2 Uporaba stenta pri malignih zožitvah požiralnika

Zgodnji simptomi pri malignih obolenjih požiralnika so: težko požiranje, izguba telesne teže, izpahovanje, bolečina v prsih. V kasnejšem stadiju pa onemogočeno požiranje, pogosta težava je aspiracija, ki povzroči resne težave s pljuči (pljučnica). Če se bolnik ne zdravi, je to lahko vzrok smrti. Kirurško zdravljenje pride v poštev samo pri operabilnih tumorjih in predvideva petletno preživetje pri 5 % do 15 % bolnikov. Višje je petletno preživetje (30 %) pri bolnikih v zgodnji fazi bolezni, ki še nimajo metastaz v limfnih žlezah.

Prehranjevanje in paliativno zdravljenje disfagije je najpomembnejši klinični problem pri bolnikih z neoperabilnim tumorjem.

Dobra metoda za paliativno zdravljenje malignih zožitev požiralnika je uporaba prekritih ali neprekritih kovinskih stentov.



Slika 4: Paliativno zdravljenje maligne zožitve spodnjega dela požiralnika.

A - na rentgenogramu požiralnika je vidna zožitev v spodnjem delu požiralnika;
 B - vstavitve flamingo stenta skozi zožitev: rentgenogram požiralnika po 24 urah pokaže dober položaj in popolno razprtje stenta

3.2.1 Indikacije

Vstavljanje kovinskega stenta je indicirano pri bolnikih z otežkočenim požiranjem, ki spadajo v eno sledečih skupin:

- Bolniki z neoperabilnim tumorjem požiralnika in želodca.
- Bolniki s ponovitvijo tumorja požiralnika in želodca po operaciji ali radioterapiji.
- Bolniki z operabilnim tumorjem požiralnika, ki odklanjajo operacijo.
- Bolniki, ki potrebujejo izboljšanje prehranjevanja pred operacijo.
- Bolniki s traheobronhialno fistulo zaradi malignega tumorja.
- Bolniki z benignim zoženjem požiralnika, pri katerih je bila narejena balonska dilatacija požiralnika, vendar imajo recidiv.
- Bolniki z ezofagobronhialno fistulo ali perforacijo.

3.2.2 Kontraindikacije

Ni absolutnih kontraindikacij, so pa relativne. To so:


- Motnje v strjevanju krvi.
- Hudo bolni bolniki, z omejenim pričakovanim časom življenja
- Obstrukcija tankega črevesja zaradi malignega obolenja.

3.2.3 Kovinski stenti

Za paliativno zdravljenje zožitev požiralnika se uporablja več tipov samoraztegljivih kovinskih stentov. Stente lahko razdelimo na dva tipa:

- nepokrite (*uncovered*),
- pokrite (*covered*).

Prekriti stenti imajo kovinsko mrežico stenta prevlečeno z posebno membrano, ki preprečuje vraščanje tumorja v stent. Najpogosteje uporabljeni stenti pri požiralniku so prekriti in neprekriti Wallstent (Boston Scientific/Medi-tech, Natica, MA), prekriti in neprekriti



Slika 5. Flamingo stent

Ultraflex stent (Boston Scientific/Medi-tech), prekriti Gianturco-Rösch Z stent (William Cook Europe, Bjaeverskov, Danska), Song stent (Sooho Medi-tech, Seul, Koreja) in Esophacoil (Instent, Eden Prairie, MN). Novi kovinski stenti se neprestano razvijajo. Novejši stent je Flamingo stent (Boston Scientific/Medi-tech). Narejen je tako, da se zmanjša možnost premika stenta.

3.2.4 Tehnika vstavitve stenta

Tehnika vstavljanja vseh tipov stentov je podobna. Bolnik dobi pred posegom pomirjevalo in lokalno anestezijo (pršilo). Poseg se izvaja pod diaskopsko kontrolo.

Skozi usta se uvede z vodilno žico v požiralnik večnamenski kateter. Z vodilno žico se gre pazljivo skozi zožitev. Ožino se najprej dilatira z balonom. Po dilataciji se uvede sistem za postavitve stenta: stent se namesti tako, da prekriva še 2 centimetra normalnega požiralnika nad in pod zožitvijo. Pri dolgih zožitvah se lahko postavi več stentov.

Po vstavitvi stenta se naredi rentgenogram požiralnika, da se preveri položaj stenta in ugotovi morebitne znake perforacije požiralnika.

3.2.5 Prehrana bolnika s stentom

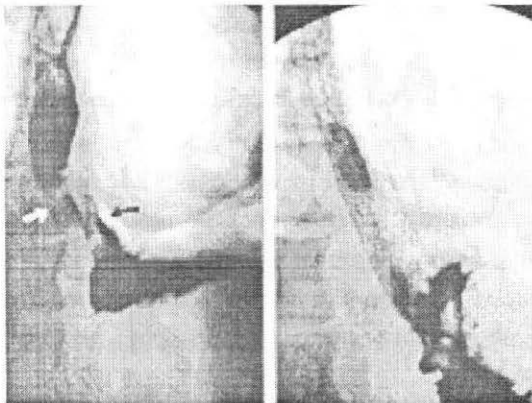
Po uvedbi stenta bolnik ostane čez noč v bolnišnici. Preden začne jesti, se naredi rentgenogram požiralnika. Stent mora biti na pravem mestu, zadovoljivo razprt, lumen požiralnika mora biti vzpostavljen. Bolnik začne najprej uživati tekočo hrano, po nekaj dneh pa pasirano in normalno hrano. Prav tako mora jesti sede, po hranjenju pa spiti tekočino, da se iz požiralnika odstranijo ostanki hrane.

3.2.6 Maligne fistule in perforacije požiralnika

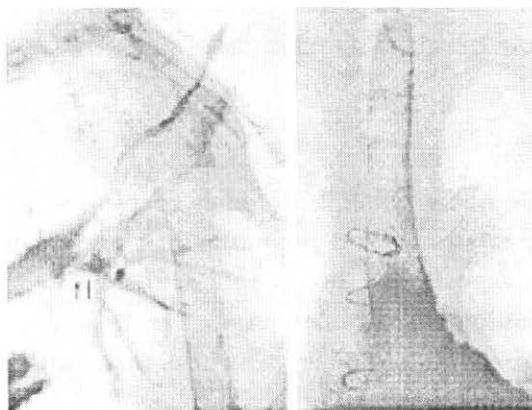
Spontane maligne fistule med požiralnikom in dihalnimi potmi lahko nastanejo zaradi invazivnega tumorja požiralnika ali tumorjev dihalnih poti. Lahko pa nastanejo tudi po vstavitvi stenta ali po operaciji požiralnika.

Perforacija lahko nastane med dilatacijo požiralnika, po operaciji ali pa je vzrok invazivni tumor.

Dober način za zdravljenje fistul in perforacij požiralnika je vstavev prekritega samorazširljivega kovinskega stenta.(covered self-expanding metallic stent). Stent se razširi na širino požiralnika in zapre defekt v steni požiralnika.



Slika 6: Zdravljenje bronhoezofagealne fistule s prekritim Wallstentom.
A - bronhoezofagealna fistula (puščici);
B - po vstavitvi prekritega Wallstenta;
rentgenogram po 24-ih urah pokaže popolno zaporo fistule



Slika 7: Zdravljenje perforacije požiralnika s prekritim stentom. A - na rentgenogramu požiralnika je vidna močna zožitev spodnjega dela požiralnika (bela puščica) in prost pretok kontrastnega sredstva v plevralni prostor skozi perforacijo (črna puščica); B - rentgenogram po vstavitvi prekrite Wallstent endoproteze preko perforacije; rentgenogram 24 ur kasneje pokaže prehod kontrasta skozi stent in popolno zaprtje perforacije

3.2.7 Komplikacije pri vstavitvi stentov

Stopnja umrljivosti in perforacij je, v primerjavi s stopnjo umrljivosti in perforacij pri vstavljanju plastičnih protez, pri vseh kovinskih stentih zelo nizka. Najpogostejši komplikaciji sta premiki stenta in zapora zaradi vraščanja ali preraščanja stenta. Ostale komplikacije so še krvavitve, fistula, perforacija in močna bolečina.

- Premik stenta: je najpogostejša komplikacija. Premiki so bolj pogosti pri benignih zožitvah. Pogostejši so, če so zožitve na prehodu med požiralnikom in želodcem. Najpogostejši je premik stenta distalno. Možnost premika stenta se lahko zmanjša s pravilno izbiro najprimernejše vrste stenta.
- Vraščanje in preraščanje tumorja: stent lahko zapre vraščanje tumorja skozi steno stenta, tumor lahko preraste zgornji ali spodnji konec stenta. To komplikacijo se lahko odpravi z endoskopsko lasersko terapijo ali pa se vstavi nov stent.
- Krvavitve: pri bolnikih z malignimi zožitvami v srednjem delu požiralnika so možnosti krvavitve po vstavitvi stenta večje, prav tako pri bolnikih, zdravljenih z radioterapijo. Krvavitve so običajno blage in niso nevarne.
- Perforacija: je možna med dilatacijo ali pa med vstavljanjem stenta. Možna je tudi perforacija zaradi nekroze, ki nastane po vstavitvi stenta.
- Ostale komplikacije:
 - gastroezofagealni refluks je možen pri bolnikih, ki imajo stent v spodnji tretjini požiralnika in na prehodu med požiralnikom in želodcem,
 - bolečina se pojavlja med dilatacijo z balonom ali po vstavitvi stenta,
 - prvi teden po vstavitvi je prisotna disfagija; v primeru, da se stent ne razpre povsem, ga je potrebno dilatirati z balonom.

4 ZOŽITVE ŽELODCA IN DVANAJSTNIKA

4.1 Balonska dilatacija

V zgodnjih osemdesetih letih so začeli zdraviti črevesne zožitve z uporabo diaskopsko vodene balonske dilatacije. Dilatirati so začeli zožitve pilorusa, kolona in zožitve, ki so nastale po kirurški anastomozi. Z uporabo vodilne žice in katetra pod diaskopsko kontrolo lahko radiolog varno premaga skoraj vsako

zožitev v prebavnem traktu. Z uporabo dilatacijskega balona (Grunzig tip) se lahko veliko zožitev dilatira varno in hitro.

4.1.2 Zožitve antruma in pilorusa

Zožitve antruma in pilorusa so običajno posledica dlje časa trajajoče ulkusne bolezni. Včasih zaužitje kislin ali drugih korozivnih snovi povzroči zožitve v piloroantralni regiji. Prehod katetra in vodilne žice skozi zoženi antrum in pilorus je tehnično težavnejši kot pri dilataciji zožitev požiralnika. Lahko pa se skozi delovni kanal endoskopa uvede v zoženi pilorični kanal vodilna žica.

4.1.3 Anastomotične zožitve

Po kirurškem posegu lahko nastanejo zožitve na mestu anastomoze. Zožitve, ki nastanejo na mestu ezofagogastrične, ezofagojejunumske ali ezofagokolične anastomoze, se lahko dilatira na isti način in z isto tehniko kot se uporablja pri balonski dilataciji požiralnika.

4.1.4 Zožitve kolona in rektuma

Anastomotične zožitve in tudi druge zožitve v kolonu in rektumu in na mestu enteroenterostomoze se lahko dilatirajo z balonom pod diaskopsko kontrolo. Najprej se s pomočjo barijevega ali vodotopnega kontrastnega sredstva natančno določi mesto zožitve. Nato se skozi zožitev s pomočjo vodilne žice uvede balonski kateter. Dilatira se zožitev do širine črevesja. Če je črevo širše kot balon, se lahko uporabi dva ali več balonov vzporedno. Pristop do zožitve je ponavadi retrograden.

4.2 Zdravljenje malignih zožitev z uporabo stenta

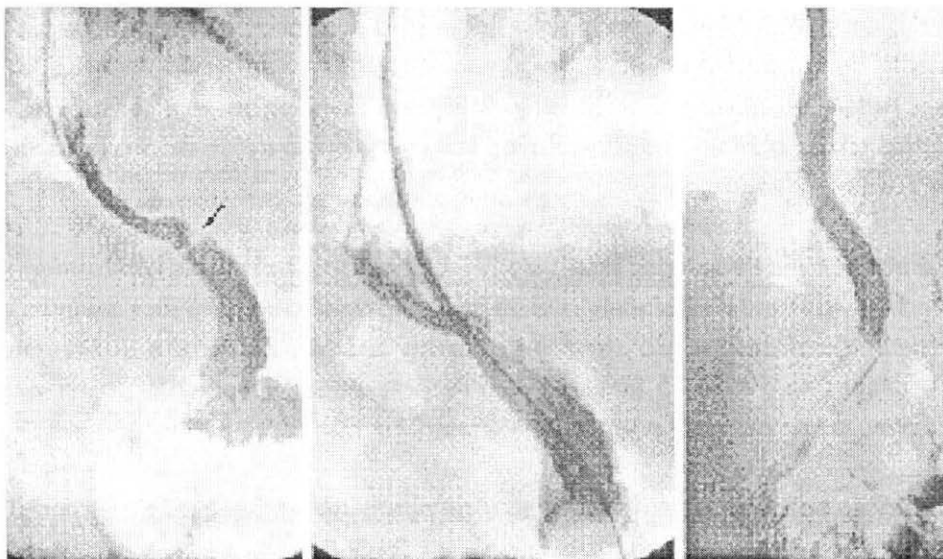
Kovinski stent se lahko uporabi za izboljšanje simptomov in prehranjevanje bolnikov z neoperabilno zaporo želodca. Prvi so opisali vstavev stenta v želodec Song in sod. leta 1993. Preko obstruktivnega antralnega karcinoma so vstavili kovinski prekriti stent skozi kirurško gastrostomo. Istočasno Strecker

poroča o uspešni vstavitvi stenta pri duodenalni zožitvi s peroralnim pristopom. Večina radiologov sedaj uporablja peroralno pot, pri kateri ni potrebno narediti perkutane (ali operativne) gastrostome.

4.2.1 Indikacije za vstavev kovinskega stenta

Običajno se želodčni stent vstavi pri bolnikih z obstruktivnim karcinomom želodca. Zelo pogosta indikacija za vstavev duodenalnega stenta je zapora duodenuma, običajno zaradi vraščanja ali zunanjšega pritiska karcinoma glave pankreasa.

Stent se lahko uporabi pri zdravljenju malignih zožitev po operaciji, kot so gastrektomija ali ezofagektomija.



A

B

C

Slika 8: Anastomotična zožitev po gastrektomiji:

A - zožitev na mestu anastomoze (puščica) po gastrektomiji zaradi karcinoma;

B - vstavitev neprekritega Wallstenta skozi zožitev;

C - na rentgenogramu je viden popolnoma razprt stent, zožitve ni več

4.2.2 Vrste stentov

Najpogosteje se uporablja samoraztegljiv (*self-expanding*) stent. Nepokriti (*uncovered*) stenti se ponavadi uporabijo v želodcu in dvanajstniku, ker so bolj odporni na premike kot pokriti stenti. Wallstent (Boston Scientific/Mediatech) je najbolj pogosto uporabljan v želodcu in dvanajstniku.

4.2.3 Tehnika vstavitve stenta

Stent se lahko vstavi endoskopsko ali pa se uporabi tehnika intervencijske radiologije. Ne glede na to, katero metodo se uporabi, je v vsakem primeru za pravilno namestitev stenta nujno potrebna diaskopija.

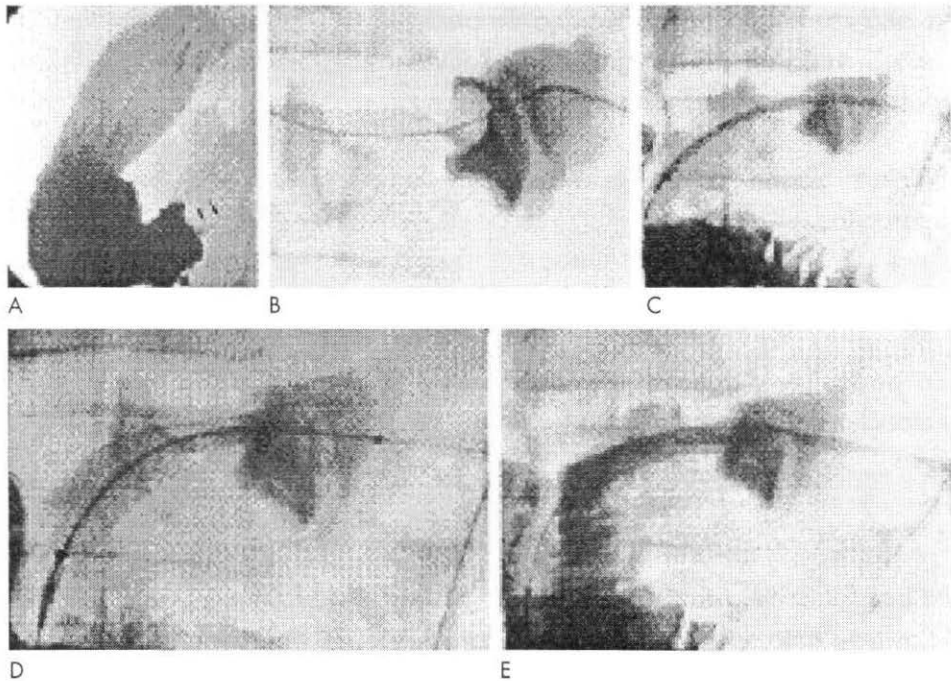
Po lokalni anesteziji žrela se uvede nazogastrična sonda, da se sprazni želodčna vsebina in zrak iz želodca. To je nujno potrebno za uspešno vstavitve stenta, še posebno pomembno je pri vstavitvi stenta v dvanajstnik. Če želodec ni prazen, posebno še, če je lezija v samem želodcu, je zelo težko uvesti kateter skozi zožitev v želodcu. Ravno tako ga je težko uvesti skozi pilorus, če je zožitev v dvanajstniku.

Kateter se uvede v želodec skozi usta. Vbrizga se majhna količina kontrastnega sredstva, da se določi začetni del zožitve. S pomočjo vodilne žice se uvede kateter skozi zožitev do spodnjega konca zožitve. Zelo ozke zožitve se predilatira na 10 do 15 mm za hitrše razprtje stenta. Stent mora pokriti vso zožitev, da se prepreči preraščanje tumorja.

Dilatacija po vstavitvi stenta običajno ni potrebna in povečuje možnost premika stenta.

Dolgo zožitev se lahko pokrije z več stenti.

Bolnik en dan ne uživa hrane. Naslednji dan se naredi rentgenogram požiralnika. Če preiskava pokaže popolno razprtje stenta in prost pretok kontrastnega sredstva skozi lumen, bolnik lahko uživa hrano skozi usta.



Slika 9: Vstavitev stenta pri bolniku z zaporo želodca zaradi neoperativnega karcinoma antruma.

A - zastoj kontrastnega sredstva v želodcu, vidna je zožitev v antrumu (puščici);

B - kateter in vodilna žica sta vstavljena skozi zožitev;

C - Wallstent je uveden skozi zožitev;

D - takoj po vstavitvi, stent je delno razprt;

E - popolnoma razprt stent, viden je prost pretok kontrastnega sredstva skozi stent v dvanajstnik.

5 ZOŽITVE KOLONA IN REKTUMA

Kovinski stent se lahko uporabi pri malignih zožitvah debelega črevesja predoperativno ali za paliativno zdravljenje. Vstavitev stenta skozi zožitev pri bolnikih z akutno zaporo debelega črevesja ponavadi prinese hitro izboljšanje. O prvem primeru vstavitve kolorektalnega stenta poroča Dohmoto leta 1991, ko poroča o uspešni endoskopski vstavitvi stenta pri paliativnem zdravljenju maligne zožitve.

5.1 Indikacije za vstavitev stenta

Možni kandidati za vstavitev kovinskega stenta so vsi bolniki z akutno zaporo

kolona zaradi malignega tumorja, še posebej, če je tumor v descendentnem delu črevesja ali v rektosigmi. Edina kontraindikacija za ta poseg je klinično ali radiološko evidentirana perforacija.

Pri akutni zapori črevesja se lahko stent vstavi za dekompresijo črevesja pred operacijo.

Koloenteralna in kolovezikalna fistula se tudi lahko zdravita z vstavitvijo stenta.

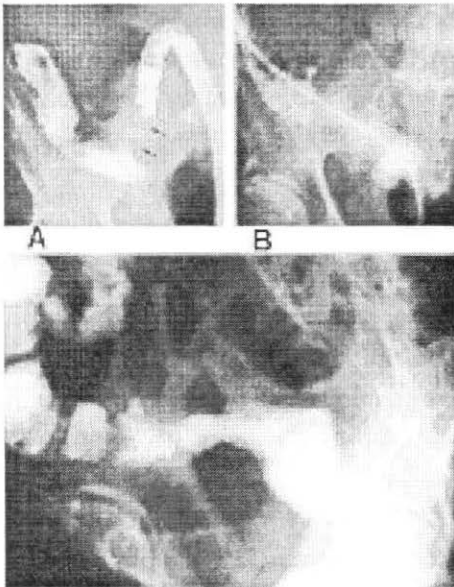
Za postavitev diagnoze je potrebno narediti pregledno sliko trebuha. Za natančno določitev in lokacijo lezije je potrebna kontrastna preiskava.

5.2 Paliativno zdravljenje tumorjev debelega črevesja

Pri bolnikih z metastazami in bolnikih v slabem psihofizičnem stanju je lahko vstavev stenta dokončno paliativno zdravljenje. Za paliativno zdravljenje se lahko uporabi kovinski stent tudi pri bolnikih s kolovezikalno fistulo ali z neoperabilnim tumorjem, prav tako za zdravljenje kolorektalnih zožitev in zapor benigne etiologije. Po operaciji malignih ali benignih lezij na kolonu lahko kot komplikacija nastane zožitev na anastomozi, ki se manifestira kot delna ali popolna zapora kolona. Obstoja več možnih načinov zdravljenja tega problema, vključno s kirurškim, balonsko dilatacijo in seveda vstavitvijo stenta. Vstavitev stenta je minimalno invazivni poseg, s katerim se vzpostavi primeren lumen kolona.

5.3 Vstavitev kolorektalnega stenta

Stent se vstavi retrogradno, skozi anus. Pod diaskopsko kontrolo se najprej uvede kateter in vodilno žico skozi zožitev. Nato se vstavi stent. Balonska dilatacija stenta ni priporočljiva zaradi možnosti perforacije. Po postavitvi stenta se vbrizga kontrastno sredstvo, da se ugotovi, če je stent pravilno postavljen. Naslednji dan se naredi pregledna slika abdomna, da se oceni razširjenost stenta in izključi njegov premik.



Slika 10: Vstavitev kovinskega stenta pri maligni zožitvi sigme. A - s pomočjo endoskopa uvedena vodilna žica skozi zožitev (puščici); B - vstavitev Ultraflex stenta skozi zožitev; C - rentgenogram, narejen naslednji dan, pokaže popolno razširitev stenta in normalno širino črevesja.

5.4 Komplikacije pri vstavitvi kolorektalnega stenta

Resne komplikacije ima okoli 10% bolnikov. Te so: perforacija, krvavitev, premik stenta, sepsa in zapora stenta.

- Premik stenta je najpogostejša komplikacija. Stent se lahko premakne po nekaj dneh od vstavitve ali pa je pozna komplikacija. Veliko stentov gre skozi anus spontano, včasih ga je potrebno odstraniti endoskopsko ali operativno. Premik stenta se ugotovi s pregledno sliko ali s kontrastno preiskavo črevesja. V takih primerih je potrebno vstaviti nov stent, če pa to ni mogoče, je potrebna kirurška obdelava.
- Perforacijo lahko povzroči vodilna žica med prehodom skozi zožitev ali stent sam, v tumorju so lahko nekrotična mesta, ki povzročijo perforacijo ali pa jo povzroči dilatacijski efekt stenta. V takih primerih je nujno kirurško zdravljenje.
- Krvavitve nastanejo zaradi poškodb s katetrom, vodilno žico in stentom.
- Zapora lahko nastane zaradi nepravilno postavljenega ali nezadostno razširjenega stenta. Stent se lahko zamaši s črevesno vsebino. Potrebna je kirurška intervencija.

6 VLOGA RADIOLOŠKEGA INŽENIRJA V INTERVENCIJSKI RADIOLOGIJI PREBAVNEGA TRAKTA

Vse metode v intervencijski radiologiji prebavnega trakta so metode, ki se opravljajo timsko. Radiološki inženir je eden izmed članov tima in ima pri izvajanju posegov, ki jih tim opravlja, posebne naloge.

Imeti mora predvsem znanje, da lahko kot del radiološkega tima sodeluje pri izvajanju posegov intervencijske radiologije prebavnega trakta. Dobro mora poznati način izvaja posameznih posegov in se ravnati po navodilih rentgenologa. Ves čas mora spremljati potek posega in mora biti pripravljen ustrezno reagirati.

Pred posegom mora pripraviti vso ustrezno dokumentacijo in delovno mesto. Izbrati mora primeren material, ki se uporablja za kontrolna slikanja, primerne ekspozicijske pogoje, primerne diaskopske pogoje.

Radiološki inženir mora imeti dobro znanje s področja varstva pred sevanjem. Preveriti mora ustrezna zaščitna sredstva in ukrepe in poskrbeti, da jih vsi delavci, ki sodelujejo pri posegu, za bolnika in zase pravilno uporabljajo.

Dnevno mora preverjati ustreznost in kvaliteto radiološke opreme.

7 ZAKLJUČEK

Intervencijska radiologija prebavnega trakta ponuja veliko možnosti pri zdravljenju malignih in benignih bolezni prebavnega trakta. S tehniko intervencijske radiologije lahko veliko zožitev, zapor in drugih bolezenskih stanj v prebavnem traktu zdravimo bolj učinkovito, bolj udobno za bolnike in z manjšim tveganjem za bolnike, nenazadnje tudi cenejše.

Perkutana gastrostoma pod diaskopskim vodstvom je dobra alternativa kirurški ali endoskopski gastrostomi.

Veliko benignih in malignih zožitev v požiralniku in prebavnem traktu lahko zdravimo z uporabo balonske dilatacije in vstavitvijo stenta. Vsako obstruktivno lezijo v požiralniku, želodcu, dvanajstniku, kolonu in rektumu lahko zdravimo z uporabo tehnike intervencijske radiologije.

Na splošno je kovinski stent bolj uporaben pri malignih zožitvah, balonska dilatacija pa pri benignih. Bolniki z maligno fistulo in perforacijo so lahko učinkovito in hitro zdravljeni z vstavitvijo stenta.

Z razvojem intervencijske radiologije in z razvojem novih, boljših stentov se bo pomen intervencijske radiologije prebavnega trakta povečal.

Literatura

1. Acunas B, Rozanes I et al. Palliation of malignant esophageal strictures with self-expanding nitinol stents: drawbacks and complications. *Radiology* 1996; 199(3): 648-652.
2. Choo IW, Do YS et al. Malignant colorectal obstruction: treatment with a flexible covered stent. *Radiology* 1998; 206: 415-421.
3. Cwikiel W, Tranberg KG et al. Malignant dysphagia: Palliation with esophageal stents - long-term results in 100 patients. *Radiology* 1998; 207: 513-518.
4. De Gregorio M, Mainar A et al. Acute colorectal obstruction: stent placement for palliative treatment - results of a multicenter study. *Radiology* 1998; 209(1) : 117-120.
5. Dewald CL et al. Percutaneous gastrostomy and gastrojejunostomy with gastropexy: experience in 701 procedures. *Radiology* 1999; 211: 651-656.
6. Intervencijska radiologija v onkologiji. 6. jugoslovanski simpozij o intervencijski radiologiji v onkologiji, Ljubljana 1989.
7. Jung GS, Song HY et al. Malignant gastroduodenal obstructions: treatment by means of a covered expandable metallic stent - initial experience. *Radiology* 2000; 216:758-763.
8. Llerena J et al. Percutaneous gastrostomy. *Interventional Radiology*. Vol. 2. 3rd ed. New York: Williams 1997; 1609-1679.
9. Mainar A, De Gregorio MA et al. Acute colorectal obstruction: treatment

- stents. *Radiology* 1996; 198:761-764.
11. Morgan R, Adam A. Use of metallic stents and balloons in the esophagus and gastrointestinal tract. *Jurnal of Vascular and Interventional Radiology* 2001; 12: 283-297.
 12. Plavšič B. *Radiologija probavnog kanala*. Zagreb: Školska knjiga 1989.
 14. Ryan JM, Hahn PF et al. Percutaneous gastrostomy with T-fastner gastrostomy: results of 316 consecutive procedures. *Radiology* 1997 ;203(2): 496-500.
 15. Song HY, Jung HY, et al. Covered retrievable expandable nitinol stents in patients with benign esophageal strictures. Initial experience. *Radiology* 2000; 217: 551-557.
 16. Song HY, Park SI et al. Benign and malignant esophageal strictures: treatment with a polyurethane-covered retrievable expandable metallic stent. *Radiology* 1997; 203:747-752.
 17. Tabor L, ur. *Rentgenologija, diagnostične slikovne metode in intervencijska radiologija* Ljubljana: Medicinski razgledi, 1990.
 18. Watkinson A et al. Esophageal carcinoma: initial results of palliative treatment with covered self-expanding endoprosthesis. *Radiology* 1995; 195: 821-827.
 19. <http://www.jvir.org./content/full/12/3/283#fig2>
 20. <http://www.rsna.org/index.html>