

KEMOEMBOLIZACIJA

Mateja Remic dipl. ing. rad., Marjan Kofjač ing. rad., Klinični inštitut za radiologijo Klinični center,
Zaloška 7, 1000 Ljubljana

IZVLEČEK

Kemoembolizacija je ena od metod intervencijske radiologije, ki je pogosto uporabljena v onkologiji. Izvajamo jo skozi kateter z dovajanjem mešanice emboličnih delcev in citostatika selektivno v vejo jetrne arterije, ki prehranjuje tumor. Tumor se večinoma (80%) prehranjuje iz arterije, normalni parenhim jeter pa večji del iz v. porte. Največkrat z njo zdravimo dobro prekrvavljene tumorje jeter. Poseg opravi interventni radiolog, ki obvlada indikacije, tehnološko izvedbo posega in reševanje eventualnih zapletov.

Opisane so vrste kemoembolizacij, mehanizem delovanja, najpogostejše indikacije in izvedba posega. Omenjeni so rezultati zdravljenja in stranski učinki.

Ključne besede: radiologija, intervencijska, kemoembolizacija

ABSTRACT

Procedures performed by an interventional radiology specialist are becoming increasingly important in the management of patient suffering cancer. Transcatheter chemoembolization is a procedure that delivers a chemotherapeutic agent to a tumor along with sponge particles that have an ischemic effect on the mass. Transcatheter chemoembolization in the liver is typically performed through the hepatic artery. Because of the dual vascular supply of the liver (portal vein and hepatic artery), the normal liver tissue surrounding the tumor is minimally affected by the procedure.

Interventional radiology techniques typically represent the least invasive definitive diagnostic or therapeutic options available for patient suffering cancer. They can often be performed at a lower cost and with less associated morbidity than other interventions.

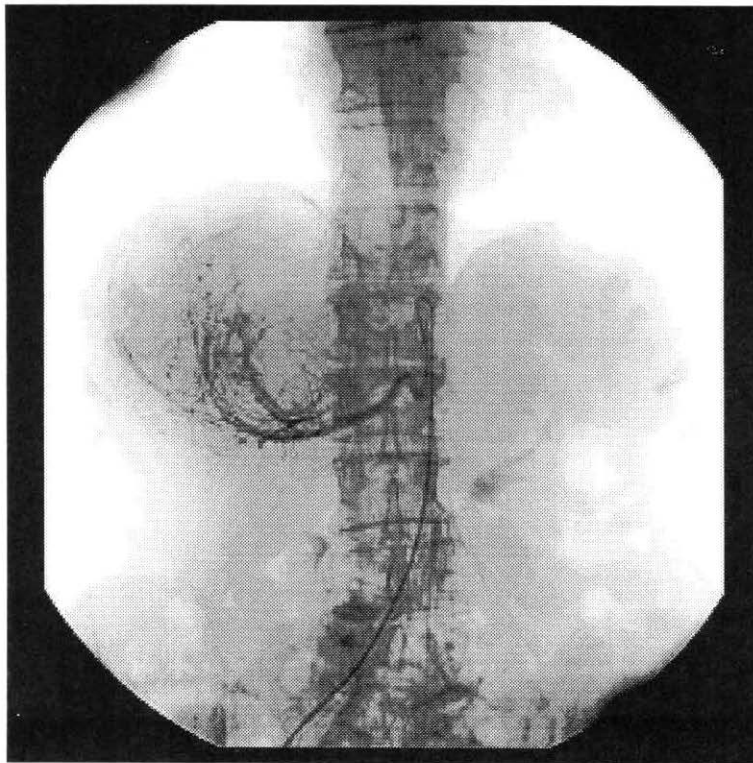
Key words: radiology, interventional; chemoembolisation

1 UVOD

Kemoembolizacija je kombinacija intraarterielne kemoterapije in embolizacije. S kemoembolizacijo najpogosteje zdravimo primarni hepatocelularni (HCC) ali holangio karcinom jeter. Zdravimo tudi metastaze kolorektalnega karcinoma in druge metastaze, kadar so te dobro prekrvavljene. S kemoembolizacijo zmanjšujemo tumor s pomočjo ishemije in visoke koncentracije kemoterapevtika v tumorju in brez toksičnih vplivov na celotni organizem.

Kemoembolizacijo delimo na:

- intraarterielna kemoterapija,
- kemoembolizacija z Lipiodolom,
- kemoembolizacija z Lipiodolom in embolizacijskimi delci,
- intraarterijska kemoterapija z embolizacijskimi delci

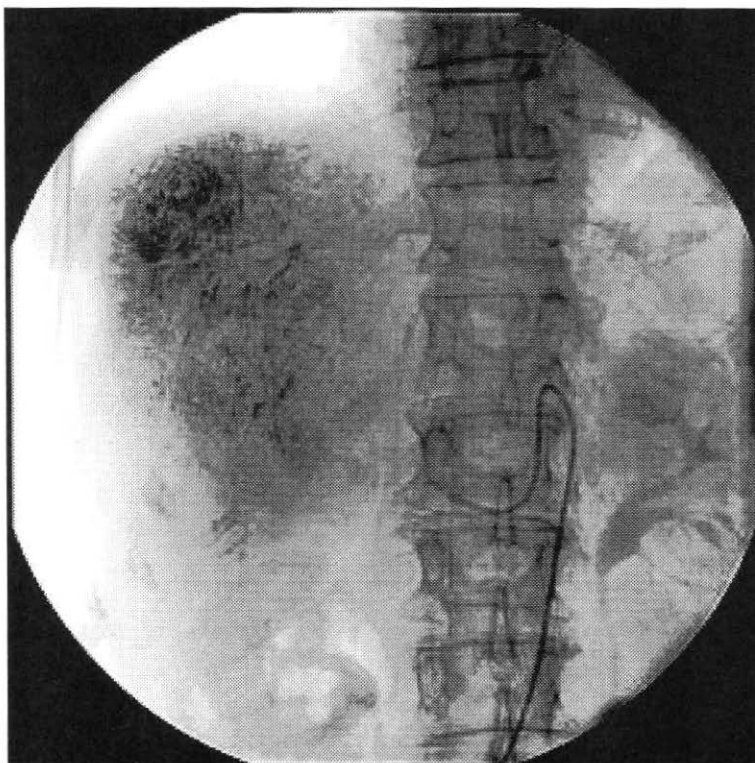


Sl. 1: Digitalna subtrakcijska angiografija angiografija prekrvavljnosti jetrnega tumorja

Učinek zdravljenja sloni predvsem na tem, da ima tumor večinoma arterijsko prekrvavitev, zdravo tkivo pa se prehranjuje po venski poti.

Z **intraarterijsko kemoterapijo** zdravimo tumorje jeter z dajanjem kemoterapevtika skozi kateter direktno v arterijo, ki prehranjuje tumor. S tem dosegamo boljši rezultat zdravljenja z manjšim sistemskim toksičnim vplivom kemoterapevtika. Še boljše rezultate dosegamo s kemoembolizacijo, pri kateri kemoterapevtiku dodamo oljno kontrastno sredstvo Lipiodol.

Kemoembolizacija z Lipiodolom je metoda, katero uporabljamo največ. Lipiodol je etilni ester maščobne kisline in vsebuje 38% joda. Z njim dosežemo motnjo v metabolizmu tumorja, ishemijo ter podaljšamo in povečamo učinek citostatika. Lipiodol se v nezrelih tumorskih žilah in celicah zadržuje daljši čas kot v normalnem parenhimu. Povzroči motnje v presnovi tumorja in s fizikalno



Sl. 2: Kontrolna digitalna subtrakcijska angiografija po izvršeni kemoembolizaciji vežjo ter ishemijo podaljša in poveča delovanje citostatika. S tem dosežemo 10 do 25 krat večje delovanje citostatika, kot če bi ga aplicirali sistemsko.

V primerih, da je tumor hipervaskuliran učinek **kemoembolizacije** izboljšamo s perifernim zaprtjem žil z **embolizacijskimi materiali** kot so gel-foam in ivalon. To so delčki mikronskega obsega, ki zaprejo žilo, ter s tem prekinejo prehranjevanje tumorja in pospešijo razpad in zmanjšanje tumorja.

2 INDIKACIJE IN KONTRAINDIKACIJE

Najbolj pogosta indikacija je HCC večinoma v cirotičnih jetrih. Cilj je zmanjšanje tumorja, da postane operabilen ali paliativno zdravljenje za daljše in boljše preživetje.

Kontraindikacije pa so motnja v delovanju ledvic, koagulacijski problemi, alergija na jod, zaporo v. porte, in kronična odpoved jeter ter drugi znaki slabega delovanja jeter.

3 IZVEDBA KEMOEMBOLIZACIJE Z LIPIODOLOM

V lokalni anesteziji transfemoralno uvedemo diagnostični kateter v trunkus celiakus in naredimo angiografijo s prikazom v. porte. Ko imamo angiografsko sliko na referenčnem monitorju, pod stalno diaskopsko kontrolo uvedemo superselektivno kateter za kemoembolizacijo v jeterno arterijo. Nato Lipiodol, emulgiran s kontrastnim sredstvom in dodanim kemoterapevtikom, pod strogo diaskopsko kontrolo vbrizgamo v arterijo. Po aplikaciji s kontrastom kontroliramo prehodnost tumorskih arterij. Če je pretok skozi tumor še vedno velik, dodamo embolizacijske delce do upočasnitve pretoka. Sledi kontrolna angiografija. Kateter odstranimo in naredimo hemostazo.

Za izvedbo kemoembolizacije mora bolnik biti hospitaliziran en do dva dni. Metoda je relativno varna in uspešna za zdravljenje tumorja pred operacijo in za paliativno zdravljenje neoperabilnih tumorjev. Primarni jeterni tumorji so navadno inkapsulirani in se v 80% prehranjujejo iz jeterne arterije, zdravo tkivo pa večinoma iz portalne vene, zato so zelo dovzetni za intraarterijsko zdravljenje.

4 STRANSKI UČINKI

Najbolj pogosti stranski učinki so napetost, bolečine v trebuhu, slabost in bruhanje. Te znake imenujemo postembolizacijski sindrom. Sindrom običajno traja en do tri dni, lahko pa tudi do dva tedna. Drugi možni zapleti so: šok, krvavitev v žolčna izvodila, infarkt žolčnika, akutni gastritis, pljučna embolija (zaradi oljnih delcev) in pljučni edem.

5 PRIČAKOVANI REZULTATI

Ta tehnika zdravljenja povzroči popolno ali delno nekrozo tumorja. Končni rezultat je odvisen od morfološke sestave tumorja in njegove vaskularne preskrbe. Največja nevarnost so kolaterale, s pomočjo katerih si tumor omogoči preživetje. Največji uspeh lahko pričakujemo pri HCC tumorjih, ki niso večji od 4 cm in so inkapsulirani. Kot nasprotje so infiltrativno rastoči tumorji, pri katerih težko dosežemo nekrozo tumorja. Metoda je manj primerna za zdravljenje zelo velikih tumorjev (več kot polovice jeter), ker njihov razpad lahko povzroči toksemijo.

6 REZULTATI IN ZAKLJUČEK

Študija navaja⁽¹⁾, da je bila pri štirih od osmih bolnikov kemoembolizacija delno uspešna, pri enem je prišlo do poslabšanja jetrne funkcije. Povprečno preživetje vseh bolnikov je bilo 14,5 mesecev.

Druga študija⁽²⁾ pa navaja, da je s tem zdravljenjem omogočeno 3 letno preživetje od 19% do 27%, brez zdravljenja pa le od 5% do 8%.

Na rezultate kemoembolizacije kot tehnike zdravljenja vplivajo starost bolnika, stopnja jetrne ciroze, histologija tumorja, velikost in število lezij. Pri bolnikih z večjimi HCC tumorji avtorji priporočajo ponavljanje kemoembolizacij do zmanjšanja tumorja, da postane operabilen. Majhne tumorje v cirotičnih jetrih lahko zdravimo s perkutano transhepatalno aplikacijo absolutnega alkohola (PEI) s katero povzročimo koagulacijo tumorskega tkiva.

LITERATURA

1. Bronowicki JP , Vetter D, Dumas F, Boudjema K, et al. Transcatheter oily chemoembolization for hepatocellular carcinoma. A 4-year study of 127 French patients. *Cancer* 1994; 16-24.
2. Savastano S, Benvegno L, Feltrin GP et al. Transcatheter arterial embolization versus no treatment in cirrhotic patients with hepatocellular carcinoma: a retrospective comparative study. *Eur Radiol* 4, 155-160, 1994.
3. Berghammer P, Pfeffel F, Winkelbauer F, Wiltshcke C, Schenk T, Lammer J, et al. Arterial hepatic embolization of unresectable hepatocellular carcinoma using a cyanoacrylate/lipiodol mixture. *Cardiovasc Intervent Radiol* 1998; 21:214-8