

---

# INTERVENTNI POSEGI NA PROSTATI

Matjaž Sulič, Visoka šola za zdravstvo, oddelek za radiologijo, Poljanska 26 a,  
1000 Ljubljana

Veronika Lipovec, Visoka šola za zdravstvo, Poljanska 26 a, 1000 Ljubljana

Članek je priredba diplomske naloge študenta oddelka za radiologijo  
Visoke šole za zdravstvo, Matjaža Suliča.

Mentor je bil prim. Dr. Janez Klančar, spec. radiolog

## IZVLEČEK

Interventna radiologija ponuja različne metode posegov in postopkov pri obravnavi posameznih bolezni. Metode, ki se uporabljajo, omogočajo zanesljivejše, dolgotrajnejše in kvalitetnejše rezultate.

Interventni posegi na prostati so skupek radioloških in endouroloških posegov, katerih skupni namen je diagnostika in zdravljenje oziroma lajšanje akutnih in kroničnih težav, povezanih s pojavom in razvojem bolezni. Na voljo imamo različne metode, ki omogočajo zdravljenje bolezni prostate, kot so benigna hipertrofija in karcinom.

Prva skupina posegov so invazivne kirurške metode, med katere štejemo transuretralno resekcijo prostate (TURP). Druga skupina pa so manj invazivne (konservativnejše) metode in sicer balonska dilatacija, hipertermija in prostatični stenti.

## ABSTRACT

Interventional radiology offers treatment of a different pathology and enables reliable, qualitative and long lasting results.

Prostatic interventional procedures are the union of the radiological and endourological procedures. Their goal is the diagnostics and treatment of the diseases of acute or chronicle nature. These methods offer us the treatment of the prostatic diseases like benign prostatic hypertrophy and prostatic carcinoma. We can devide the procedures into two groups.

The first group are the invasive chirurgical procedures like transurethral prostatic resection (TURP), the second group are less invasive methods like baloon dilataton, hyperthermia and prostatic stents.

Konservativnejše metode so v primerjavi z invazivnimi kirurškimi posegi manj invazivne, manj stresne, z manj komplikacijami in cenovno ugodnejše. Pri odločanju o izbiri metode pri boleznih na prostati je pomembno upoštevati stadij razvoja in zdravstveno stanje oziroma kondicijo pacienta.

Za doseg kvalitete in zanesljivosti izvedbe posegov ter za varnost pacienta in vseh sodelujočih v timu je zadolžen diplomirani inženir radiologije.

*Ključne besede:* bolezen prostate, zdravljenje bolezni prostate

## 1 UVOD

Prostata je spolna žleza, ki leži neposredno pod sečnim mehurjem. Skozi njo poteka sečnica, ki jo razdeli na dva enaka režnja.

Težave s prostato se začnejo pojavljati v srednjih letih in se s starostjo povečujejo. Najpogostejši bolezenski spremembi, ki se pojavljata in sta vzrok za oteženo odtekanje urina iz sečnega mehurja, sta benigna hipertrofija prostate (BPH) in karcinom prostate.

Razvoj radioloških in endouroloških aparatov, pribora in materialov je omogočil razvoj novih smernic pri diagnostiki in terapiji bolezni prostate.

V alternativni invazivni kirurški posegom, kot je transureteralna resekcija

Comparing the interventional radiology methods and invasive surgical procedures the interventional radiology methods are less invasive, stressless with less complications, cost benefit is more satisfactory. The state of the disease and the patient's condition are to be considered at the choice of the procedure.

Being a member of the team performing the interventional procedure the radiology engineer's obligation is to maintain the correct technological protocol and the radiological safety of the patient and the members of the team.

*Key words:* prostatic pathology, treatment of prostatic pathology

prostate (TURP), so se razvile nove metode pristopa, kot so balonska dilatacija, prostatični stenti ter hipertermija. Ti posegi so manj invazivni, zelo uspešni, cenovno ugodnejši, rehabilitacija je hitrejša in manjše je število postoperativnih zapletov.

Intervencijska radiologija in urologija se pri tem med seboj dopolnjujeta, zato je zlasti pomembno dobro sodelovanje med zdravnikom radiologom in zdravnikom urologom pri izbiri in izvedbi metod ter tima, ki pri tem sodeluje. Pri izvedbi posegov in postopkov je pomembno izpostaviti vlogo inženirja radiologije, ki s svojim znanjem in pridobljenimi izkušnjami poskrbi za kvalitetnejšo diagnostiko in terapijo ter hkrati za večjo varnost vseh sodelujočih.

## **2 BOLEZENSKE SPREMEMBE NA PROSTATI**

Bolezenska stanja ki prizadenejo prostato, so:

- vnetja – prostatitis,
- benigna hipertrofija prostate,
- karcinom prostate.

### **2.1 Benigna hipertrofija prostate**

Benigna hipertrofija prostate je ena najpogostejših bolezní v starosti. Število bolnikov s to boleznijo nenehno narašča, saj jo ima 20 % moških, starih 40 let, 70 % moških, starih 60 let, in 90 % moških, starih nad 70 let.

Benigna hipertrofija prostate označuje vse benigne proliferativne spremembe v prostati, pri katerih najdemo povečano prostato, posledica je otežen odtok seča iz sečnega mehurja.

V resnici ne gre za hiperplazijo žleze, temveč za pravo benigno novotvorbo, za adenom prostate. Adenom lahko izluščimo iz prostate, pri čemer prava prostata ostane.

Lokalizacija adenoma je taka, da lahko novotvorba hitro utesni sečnico ob izhodu iz sečnega mehurja in tako ovira odtok seča. Srednji lobus prostate lahko kot poklopec zapira izhod iz sečnega mehurja. Šele otežen odtok seča naredi iz pacienta z adenomom bolnika. Pri tem ni pomembna velikost adenoma, saj je možno, da bolnik z velikim adenomom nima nobenih odtočnih težav.

Adenom praviloma najdemo vedno v zgornjem delu prostate, torej v delu, ki leži nad izlivom ejakulatornih vodov v sečnico. S svojo rastjo adenom odriva prostato in jo pritiska od znotraj navzven. Raste pa tudi v kranialno smer, odriva notranji sfinkter sečnice in seže v svetlino sečnega mehurja.

Najpogosteje so adenomi simetrično razviti v obliki dveh stranskih lobusov. Pogosto najdemo še srednji lobus, ki praviloma raste v svetlino sečnega mehurja. Najpomembnejši bolezenski znak je oviran odtok seča.

#### **2.1.1 Stadiji benigne hipertrofije prostate**

##### **2.1.1.1 Stadij kompenzacije**

Mišica vesica urinaria – sečni mehur (detruzor) skuša z močnejšim krčenjem premagati oviro v odtoku seča, zato hipertrofira. V tem stadiju se sečni mehur popolnoma izprazni. Značilno je, da že najmanjša polnitev sečnega mehurja izzove dražljaj za uriniranje, zato je število mikcij povečano.

##### **2.1.1.2 Stadij začetne dekompenzacije**

Pri naraščajoči oviri se ravnotežje med hipertrofijo detruzorja in odtočno oviro podre, zato sečni mehur med uriniranjem ne more več iztisniti vsega seča. Posledica je, da začne seč zastajati in tako govorimo o pojavu rezidualnega seča. Le-ta povzroči večjo polnitev sečnega mehurja.

Pri večji polnitvi sečnega mehurja potrebuje krožno grajena mišica detruzorja manjše krčenje, da opravi isto delo, kot bi ga opravila z močnejšim krčenjem pri manjši prostornini. S tem je začetna dekompenzacija ponovno kompenzirana.

### 2.1.1.3 Stadij dekompenzacije

Stadij dekompenzacije nastopi, ko preseže kapaciteta raztegnjenega sečnega mehurja 500 ml. Čezmerno raztegnjena mišica detruzorja izgubi moč za krčenje. S tem popustijo vsi kompenzacijski mehanizmi in nastopi polno izražena dekompenzacija. Curek seča postane slabotnejši. Volumen zaostalega seča je v tej fazi praviloma večji od 150 ml.

Zvišan tlak v sečnem mehurju se v stadiju dekompenzacije prenaša v višje ležeče dele, vse do ledvic. Pri tem se lahko razvije značilna slika hidronefroze. Delovanje ledvic začne slabeti, kar se kaže s poliurijo in majhno relativno gostoto seča.

V vsaki izmed teh treh stopenj obstaja možnost nenadne, popolne zapore v izločanju seča (retence). Pogosto to opazamo pri pacientih, kadar zaužijejo čezmerno količino alkoholnih pijač ali kadar pri srčnem popuščanju pospešimo diurezo z diuretiki.

Največkrat je nenadna zapora v izločanju seča samo epizoda v razvoju benigne hipertrofije prostate in navadno izgine po odstranitvi vzroka.

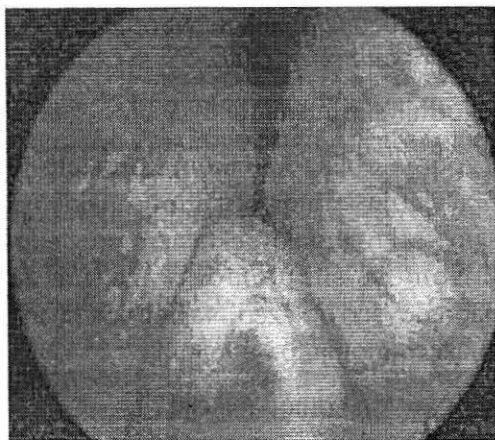
### 2.1.2 Klinična slika benigne hipertrofije prostate

V začetnem kompenziranem stadiju so prvi simptomi pogoste mikcije.

V stadiju začetne dekompenzacije ima pacient značilne simptome oviranega odteka seča, kot so zakasneli začetek mikcije, pojevanje moči curka (seč odteka počasneje in v slabotnejšem curku). Pri kateterizaciji neposredno po mikciji najdemo v sečnem mehurju več ali manj zastalega seča.

V stadiju dekompenzacije se vsi ti simptomi močno stopnjujejo. Na koncu dobimo paradokсно ishurijo, kar pomeni zelo pogosto izločanje zelo majhnih količin seča. V spodnjem delu trebuha neposredno po mikciji tipamo poln sečni mehur.

Diagnostika, ki jo najprej naredimo pri starejših pacientih z anamnezo in rektalnim pregledom prostate, poda sum na hipertrofijo prostate. Prostata je povečana, prominira v danko in je enakomerne, mehke, elastične konstitucije in gladke površine. Sulkus interlobaris je sploščen in netipljiv.



*Slika 1: Endoskopski pregled, hipertrofija prostate*

Najzanesljivejši diagnostični metodi sta endoskopski pregled prostate in rektalni ultrazvok prostate. Z ultrazvokom sečil in uretrografijo ocenimo stanje zgornjega dela sečil. Na uretrografiji je za adenom prostate značilen oris uretre v obliki trnkov.

## **2.2 Karcinom prostate**

Karcinom prostate je bolezen, ki prizadene starejše ljudi. S starostjo narašča in se najpogosteje pojavlja med 70. in 80. letom starosti. Čim mlajši je pacient, tem malignejša je oblika karcinoma.

V Sloveniji je rak prostate četrti najpogostejši karcinom pri moških (8 % vseh obolelih za rakom v letih 1978-87). Letna incidenca je bila leta 1990 okrog 23,9 primerov na 100.000 moških prebivalcev. Incidenca zmeroma narašča, letno približno 1,2 % od prejšnjih vrednosti, narašča tudi s starostjo.

Etiologija raka prostate je nepoznana. Najbolj znani dejavniki tveganja za nastanek raka prostate so: visoka starost, dedna predispozicija, povezana z dejavniki okolja, številni spolni partnerji in spolne bolezni, karcinom materničnega vratu pri spolni partnerki, vpliv spolnih hormonov (androgeni stimulirajo proliferacijo epitela prostate).

### *2.2.1 Histološki tipi*

Velika večina malignomov prostate so adenokarcinomi (95 % vseh tumorjev v tem organu). Tranziciocelularni in planocelularni karcinomi prostate so redki, prav tako tudi mezenhimski tumorji. Karcinom prostate kaže tudi tendenco k multifokalnosti in pogosto zajema prostatično kapsulo.

Pojav karcinoma prostate se kaže v štirih oblikah:

- Klinični karcinom: se kaže z jasnimi kliničnimi simptomi in ga diagnosticiramo z rektalnim pregledom.
- Incidentni karcinom: odkrije patolog naključno pri pregledu bioptičnega materiala prostate.
- Latentni karcinom Imenujemo tisti karcinom prostate, ki za čas pacientovega življenja ni povzročal težav. Odkrijemo ga naključno pri obdukciji.
- Okultni karcinom se najprej pokaže z znaki in simptomi zasevkov, primarni tumor pa je brez simptomov.

### 2.2.2 Patogeneza raka prostate

Karcinom prostate limfogeno zaseva v regionalne in oddaljene bezgavke, hematogeno pa v kostni sistem (medenico, hrbtenico, stegenico in rebra), pljuča, jetra in ledvica. Hitrost rasti raka prostate je različna pri posameznem bolniku in je odvisna od njegovega malignega potenciala.

### 2.2.3 Stadiji karcinoma prostate

1. **A. stadij:** mikrokarcinom, tumor je omejen na prostato in je netipen. To je naključno histološko ugotovljen pri prostatektomiji ali transuretralni resekciji prostate.
2. **B. stadij:** tumor je omejen na prostato in je tipen pri rektalnem pregledu, lahko sega do kapsule prostate, vendar je ne prebije.
3. **C stadij:** karcinom prostate je prebil kapsulo prostate in vrašča v okolico (semenske mešičke, sečnico, sečni mehur, danko in medenico). Proces je vedno lokaliziran, ni oddaljenih zasevkov, izvid testa na kislou fosfatazo je negativen.
4. **D. stadij:** poleg tumoroznih sprememb na prostati, nastajajo bližnji in oddaljeni zasevki v limfnih žlezah, kosteh, pljučih, jetrih ali ledvicah.

### 2.2.4 Klinična slika karcinoma prostate

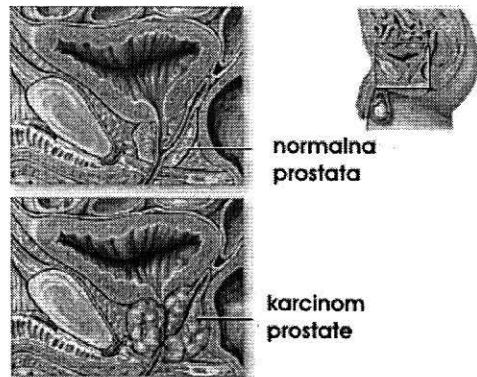
#### Zgodnji simptomi

Zgodnja oblika karcinoma prostate je običajno asimptomatska in jo najdemo samo pri rutinskem rektalnem pregledu. Prisotnost simptomov kaže na že napredovano bolezen. Najbolj tipični prvi znaki so motnje pri uriniranju:

- pogoste in nujne mikcije,
- nikturija,
- slab vodni curek,
- odtekanje urina po kapljah,
- popolna zapora urina.

#### Pozni simptomi

Zgodnji simptomi se kasneje pojavljajo v invazivnejši obliki. Hematurija je vedno pozen simptom. Bolečine v križu, medenici, ramenih ali na multiplih mestih kosti so najpogostejše težave bolnika z oddaljenimi metastazami.



Slika 2: Karcinom prostate

### 2.2.5 Diagnostika karcinoma prostate

Diagnostika temelji na rektalnem pregledu in otipu, igelni biopsiji, ter UZ preiskavi. Vse druge diagnostične metode so potrebne samo za ugotovitev razširjenosti bolezni.

- **Rektalna preiskava** je najpomembnejša diagnostična metoda, ki daje v 75 % zanesljive rezultate. Za karcinom prostate je značilna trda, tumorozna infiltracija. V začetnem stadiju bolezni tipamo vozličasto zatrditev v normalnem tkivu prostate, v napredovanem pa je cela prostata zatrdela, grčasta, z infiltriranimi semenskimi mešički.
- **Biopsija prostate** je histološko-citološka preiskava, ki se opravi s punkcijsko biopsijo preko danke.
- **UZ preiskava prostate** poteka preko danke, kjer lahko ugotovimo karcinom prostate v zgodnji fazi. UZ pokaže značilna hipoehogena območja. Taka sumljiva mesta pod UZ kontrolo punktiramo.
- **Ostale diagnostične preiskave**, ki so potrebne, da ugotovimo razširjenost bolezni:
  - pregledna slika sečil,
  - urografija,
  - cistoskopija,
  - RTG slikanje medenice, ledvene hrbtenice, zgornjega dela stegenice,
  - scintigrafija s stroncijem 87,
  - CT,

- limfografija,
- PSA (prostatično specifični antigen), s katerim spremljamo uspešnost in ustreznost zdravljenja pri karcinomu prostate.

Potrebno je poudariti, da lahko samo s citološko in histološko preiskavo prostate postavimo končno diagnozo karcinoma prostate. Z nobeno drugo preiskavo, kot so rektalni pregled, vrednost PSA, UZ preiskava, končne diagnoze ne moremo postaviti.

Metastaze karcinoma prostate povsod na skeletu najprej dokažemo s scintigrafijo skeleta.

## 3 PREISKOVALNE METODE ZA UGOTAVLJANJE BOLEZNI NA PROSTATI

### 3.1 Rentgenske preiskovalne metode

Rentgenske preiskovalne metode imajo pomembno vlogo pri odkrivanju in prikazu morfoloških in funkcionalnih sprememb. Rentgenske preiskave na sečilih nam v primerjavi z invazivnimi endoskopskimi metodami ponujajo prikaz celotnega urotrakta in razmerje med posameznimi predeli.

#### 3.1.1 Priprava bolnika na radiološke preiskave sečil

Pri rentgenskem slikanju se prekrivajo sence trebušnih organov in sečil. Pri

analizi rentgenogramov sečil najbolj moti prekrivanje senc črevesne vsebine (blato, plini, itd.). Zato je potrebno, da bolnika predhodno obvestimo o ukrepih za zmanjšanje teh artefaktov. Pri normalni prebavi zadostuje, da dan pred preiskavo uživa lahko hrano (hrana, ki ne povzroča meteorizma), večerni obrok pa naj bo tekoč (juha, čaj, itd.).

Dan pred preiskavo dobi bolnik odvajalne svečke ali odvajalne napitke. Po potrebi opravimo klistir. Če je preiskava dopoldne, naj bolnik na dan preiskave ostane tešč, če pa je slikanje programirano za popoldne, naj za zajtrk pije čaj.

Za izvedbo preiskav sečil je pomembno, da v bolnikovem črevesju ni ostankov kontrastnih sredstev preteklih preiskav na prebavilih in tudi ne ostankov zdravil, ki dajejo rentgensko vidno senco (preparati železa, kalcija, magnezija). Pomembno je tudi, da pride bolnik na urografske preiskave primerno hidriran. Tekočinska bilanca tkiv naj bi bila čim bolj urejena.

### *3.1.2 Pregledna slika sečil*

Pregledna slika je osnova vsake radiološke preiskave sečil. Rentgenogram mora prikazati trebuh v vsej širini in dolžini, torej od 11. prsnega vretenca navzdol do spodnjega roba sramnice. Sečni mehur se prikaže le, če je poln seča. Rentgenska slika sečil je homogena. Vsaka sprememba gostote predstavlja bolezensko dogajanje (konkrementi, kalcifikacije, vnetja s tvorbo plinov, itd.).

### *4.1.3 Preiskave sečil s kontrastnim sredstvom*

#### **Intravenska urografija**

Pri rentgenski preiskavi (i.v. urografija) ugotovimo povečano prostato posredno, zaradi dviga oz. vtisnine dna sečnega mehurja, zadebeljene in nevarne trabekulirane stene ter divertiklov sečnem mehurju, ki nastanejo kot posledica ovire pri izpraznjevanju.

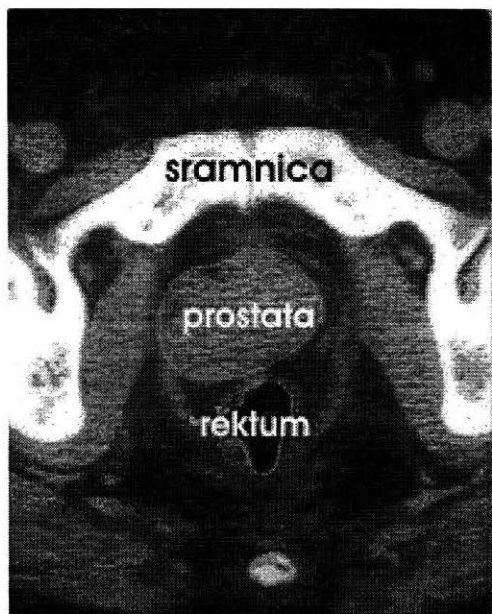
#### **Retrogradna uretrografija**

Retrogradno uretrografijo opravimo takrat, kadar hočemo dobro prikazati morfologijo sečnice. Z brizgalko, ki jo s posebnim nastavkom potisnemo v ustje moške sečnice, retrogradno vbrizgamo bolj viskozno kontrastno sredstvo (Bal). Namesto nastavka lahko uporabimo balonski kateter, ki ga fiksiramo v *fossa navicularis*. Indikacije za preiskavo so poškodbe sečnice, iskanje zožitev, fistul, tumorjev, razvojnih anomalij.

### *3.2 Računalniška tomografija (CT) prostate*

CT preiskava prostate je uspešna metoda pri odkrivanju in diagnosticiranju karcinoma prostate.

Prostata je na CT sliki vidna kot ostro omejena, solidna zgostitev tkiva, obdana s periprostatico plastjo maščobnega tkiva. Okolne strukture se v normalnih pogojih dobro ločijo od prostate.



Slika št. 3: CT prostate

CT ne odkriva tumorja v prvem stadiju T1. V drugem stadiju T2 tumor že deformira žlezo. V stadiju, ko tumor raste v okolico (T3, T4 stadij), je CT preiskava najuspešnejša. Istočasno lahko prikažemo povečane bezgavke. CT preiskava prostate daje možnost staginga in zasledovanja uspešnosti zdravljenja.

### **3.3 Magnetna resonanca (MR) prostate**

Za preiskavo male medenice z magnetno resonanco (MR) se odločimo predvsem takrat, ko z ultrazvokom ali s CT preiskavo ne moremo dovolj zgodaj in zanesljivo ugotoviti, za kakšne in kako razširjene procese gre. MR predstavlja diagnostično metodo, ki zelo dobro prikaže anatomske

strukturo prostate in periprostatično tkivo. S preiskavo lahko prikažemo lokalizacijo bolezenskega procesa v posameznih delih prostate oz. potrdimo ali izključimo njegovo širjenje v okolico.

Pravila slikanja so enaka kot pri ostalih organskih sistemih. Najpogostejša preiskovalna zaporedja so spinski odmev s T1, T2, PD (proton density) poudarjenimi slikami, zaporedja gradientnega odmeva, zaporedja za zmanjšanje signala maščob, pogosta pa je tudi uporaba kontrastnih sredstev pri T1 poudarjenih slikah.

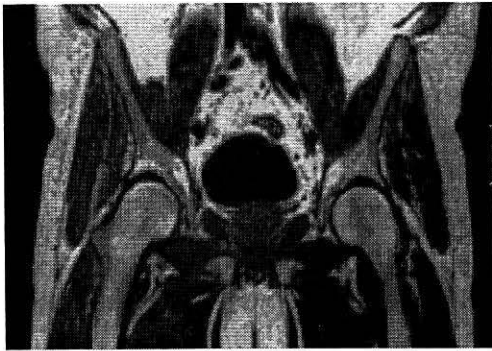### **3.4 Ultrazvok (UZ) preiskave prostate**

Z UZ pregledom polnega mehurja ocenimo njegovo obliko, velikost, lego, steno in vsebino, količino po mikciji zastalega seča, perivezikalni prostor in organe v mali medenici: semenske mešičke, prostato.

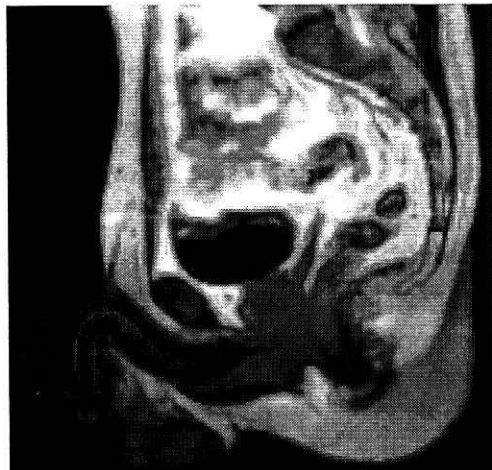
Prostata je velika transonična tvorba pod sečnim mehurjem. Ob vnetju se poveča in je z odboji ravnejša.

Pri prehodu v kronično obliko vnetja so v njej področja fibroze in edema - struktura je lisasta.

Za hipertrofijo prostate s hiperplazijo periuretralnih žlez je pri UZ značilno osrednje ehogenejša področja, ki žlezo simetrično poveča in odriva normalno tkivo ob rob.



Slika 4: Sagitalni prerez moških genitalij

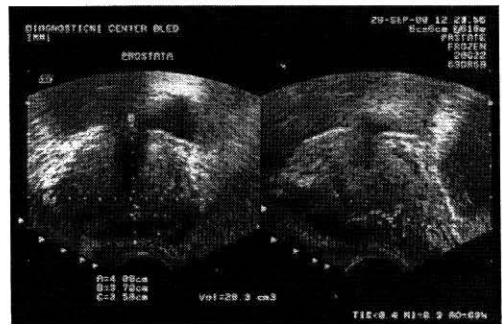


Slika 5: Frontalni prerez moških genitalij

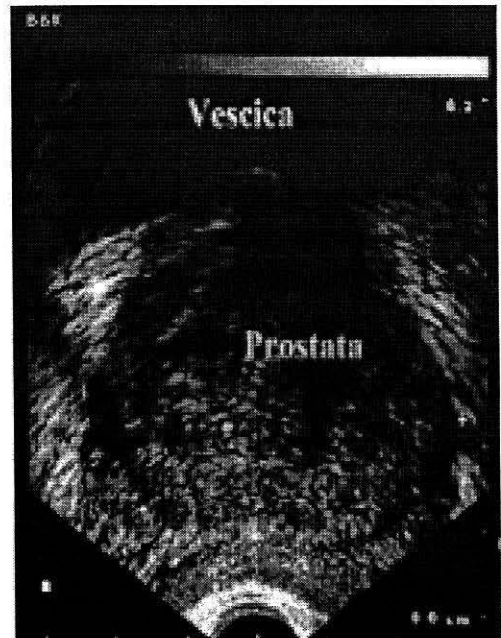
Malignom najpogosteje vznikne v perifernem dorzalnem delu. Ta je v začetku transoničen vozlič, ki se počasi vrašča, zabriše kapsulo in povzroča nesimetrijo žleze.

Prostato in sečni mehur običajno ocenjujemo istočasno s preseki nad pubično kostjo v prečni in vzdolžni smeri. Včasih je potrebno ta enostavni pregled dopolniti s transrektalnim UZ pregledom, ki omogoča natančnejšo oceno strukture in obrisov prostate.

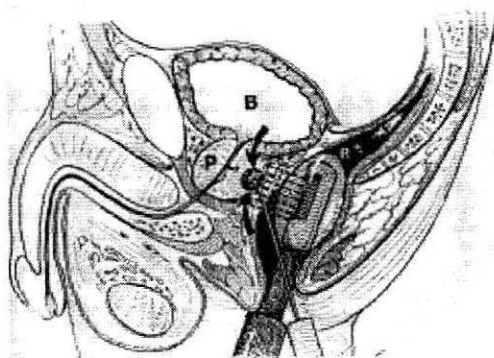
Transrektalni UZ pregled prostate je neboleč in temelji na vstavitvi sonde (6,5–7,5 MHz) v rektum. Taka sonda omogoči pregled prostate, semenskih mešičkov in ejakulatornih vodov. Sonda omogoča tudi, da preko nje odvzamemo delček prostatičnega tkiva (endoskopsko vodena biopsija prostate) (2).



Slika 6: UZ pregled prostate prek trebuha



Slika št. 7: Biopsija prostate pod UZ kontrolo rektalno



Slika 8: Transrektalni UZ pregled

## 4 NAČINI ZDRAVLJENJA BOLEZNI PROSTATE

Najpogostejši kirurški poseg pri zdravljenju patologij na prostati, kot sta benigna hipertrofija prostate (BPH) in karcinom prostate, je transuretralna resekcija prostate (v nadaljevanju kot TURP). Zaradi prevelikih stroškov pri izvajanju TURP se je pojavila tendenca za iskanje cenovno ugodnejših metod zdravljenja. Poleg tega je TURP povezan z večjo morbiditeto in majhno ampak opazno mortalitetno stopnjo.

S TURP-m, so povezane tudi druge neprijetne posledice in sicer:

- retrogradna ejakulacija,
- impotenca,
- urinska inkontinenca,
- uretralne zožitve.

Tako je prišlo do razvoja novih nekirurških možnosti za zdravljenje bolezni prostate, kot so:

- balonska dilatacija,

- hipertermija.
- prostatični stenti.

### 4.1 Transuretralna resekcija prostate (TURP)

Transuretralna resekcija prostate je endoskopski poseg, katerega cilj je odstranitev dela tkiva prostate, ki onemogoča odtok urina.

#### Opis metode

Endoskopska resekcija temelji na odstranitvi notranjega dela prostate po uretralnih poteh. To omogoča aparat resektoskop z optiko in strgalom, ki s pomočjo električne energije po »rezinah« odstrani prostatično tkivo vse do kapsule. Postopek lahko poteka pod lokalno ali pa popolno anestezijo. Traja od 20–60 min.

Po opravljenem posegu se vstavi v sečni mehur kateter s sistemom neprestanega čiščenja. Pri odsotnosti zapletov se kateter odstrani po treh dneh. Potrebna je enodnevna postoperativna hospitalizacija.

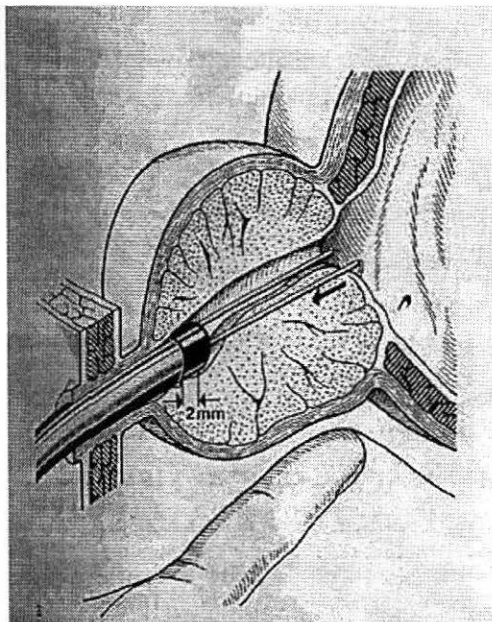
#### Rezultati

Simptomatsko izboljšanje je doseženo pri 75–96 % pacientih:

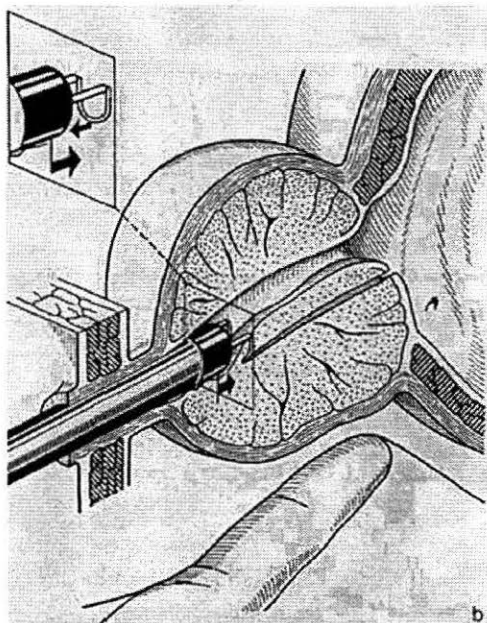
- Izboljšanje moči curka urina.
- Zmanjšanje rezidualnega seča v sečnem mehurju po mikciji za 70 %.
- Trajanje: % uspešnosti posega na daljše časovno obdobje je zelo dober v primerjavi s konzervativnimi metodami; 5-15 % ponovno izvedenih postopkov po 8 letih.

## Komplikacije

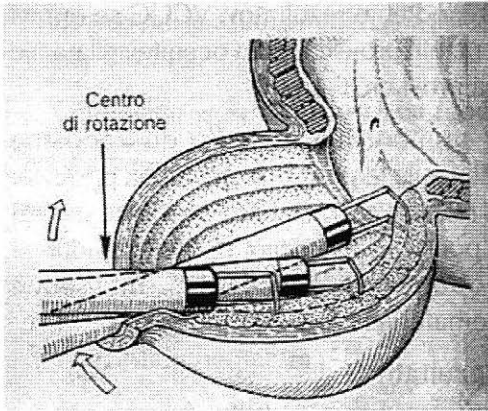
- Krvavitve se pojavijo v 8,8 % primerov.
- Vnetja urinarnih poti se pojavijo v 15,5 % primerov.
- Sindrom TURP: sindrom, povzročen zaradi absorpcije tekočine za izpiranje, ki obsega zmedo, bruhanje, živčne motnje in nestabilnost cirkulacije, nauzeo, se pojavlja v 2-6,7 % pacientov
- Po določenem času od izvedbe posega se lahko pojavijo zožitve uretre in skleroze vratu sečnega mehurja, ki se gibljejo med 0,5-9,7 % in katere lahko zahtevajo ponovni poseg.
- Inkontinenca urethrale, v njenih različnih stopnjah ima incidenco 1-6,6 %. Ta inkontinenca je vezana na pojavljanje pritiska v notranjosti abdomna, ki ga izzove smeh, kašljanje, dvigovanje uteži. Taka inkontinenca je najpogosteje vezana na poškodbo zunanjega uretralnega sfinktra.
- Pojav impotence.
- Retrogradna ejakulacija.



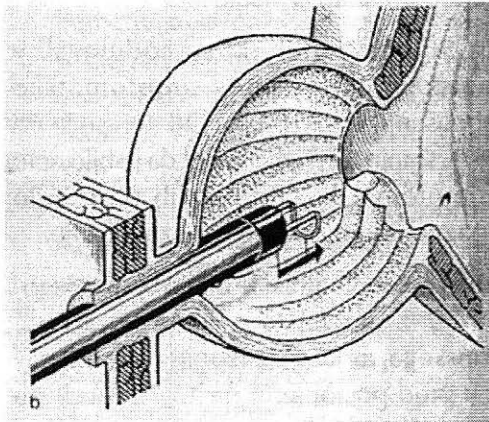
Slika 9: TURP postopek - prikazana uvedba resektoskopa



Slika 10: Resektoskop s pomočjo strgala odstrani tkivo po rezinah



Slika 11: Resektoskop odstrani hipertrofirano tkivo vse do kapsule



Slika 12: Končni izgled prostate po opravljenem TURP

#### 4.2 Balonska dilatacija

Možnost uporabe angioplastike z balonskim katetrom, ki ga vstavimo v uretro, je pokazala dobre rezultate pri zdravljenju zožitev na prostatičnem delu.

##### Opis metode

Transuretralno lokalno počasi uvedemo 2 % viskozni Xylocain. Vodilno žico s katetrom uvedemo pod diaskopsko kontrolo. Retrogradno ureterografijo

(RUG) opravimo za ocenitev stanja obstrukcije in za določitev mejnikov na katerih bomo izhajali pri izvedbi postopka (lega zunanjega sfinktra, lega prostatične uretre in lega sečnega mehurja - spodnjega dela in vratu).

Namesto nastavka, ki ga namestimo na ustje moške sečnice, lahko uporabimo balonski kateter, ki ga fiksiramo v *fosso navicularis*. Ta osnovna študija uretrograma se opravi z vstavljanjem 22 Fr council katetra in napolnitvijo balona z 1-2 ml razredčenega kontrastnega sredstva.

Council kateter je »self-retaining« balonski, gumijasti, tog kateter v velikosti od 20-22 Fr. Ima luknjo v konici in po dve stranski luknjici.

Nekaj kontrastnega sredstva pustimo v sečnem mehurju za določitev baze in obsega ter lege prostate, za dosego čim boljše dilatacije.

Ko je določena lega zunanjega sfinktra in dolžina prostatične uretre, se lahko opravi dilatacija prostatične uretre v celoti.

Balonski kateter se uvede tako, da proksimalni balonski marker leži preko zunanjega sfinktra. Na tej stopnji, še posebej če se pacient ali C roka rentgenskega aparata premakneta, ponovni RUG opravimo z uporabo manjše 6 Fr pediatrične brizgalke. Ponavljanje vbrizga kontrasta določi razmerje med zunanjim sfinktrom in proksimalnim balonskim markerjem.

Te ponavljajoče raziskave bi se morali izvajati vsakokrat za čas balonske dilatacije, vedno ko je balon popolnoma napolnjen. To zagotovi, da so mejniki ostali nespremenjeni.

Naslednja metoda, ki jo uporabljajo urologi za določitev razmerja med balonom in sfinctrom, je transrektalna palpacijska preiskava za čas polnjenja balona.

Balon začnemo polniti z razredčenim kontrastnim sredstvom ali s fiziološko raztopino. Ko je balon napolnjen, ga pustimo v področju približno 10 min.

Pri polnitvi se prostatično in periprostatično tkivo začne širiti z močjo pritiska, ki ga izvaja balon. Pri polnjenju je bolečina, ki se pojavlja, kazalec primerne velikosti balona. Še bolj neprijetna kot bolečina pa je potreba po uriniranju. To je rezultat raztezanja mišičnih in živčnih vlaken vratu sečnega mehurja, kjer benigna hipertrofija prostate (BPH) povzroča funkcionalno obstrukcijo. Najpogosteje nam ne uspe izvesti dilatacije prostatičnega dela in vratu mehurja skupaj, zato dilatacijo vratu opravimo z drugim balonskim katetrom kasneje.

V primeru, da balon zdrsne v mehur ali distalno od prostatične uretre, ga izpraznimo in ponovno vstavimo. Če obstoja kakršnakoli nejasnost glede lege zunanega sfinktra, ponovno opravimo RUG.

Po končani dilataciji opravimo RUG oz. VCUG (voiding cystourethrogram) za

vrednotenje rezultatov. VCUG se opravi v raznih projekcijah za ocenitev dilatacije na prostatični uretri.

V primeru, da ni prišlo do zadostne dilatacije je potrebno postopek ponoviti. V raziskavah, ki so bile opravljene v zvezi s ponovno dilatacijo, ni bilo razvidnega nobenega povečanja incidence hematurije.

### **Rezultati**

Zadnje raziskave kažejo, da je odstotek izboljšanj pri pacientih po opravljeni balonski dilataciji visok.

Pri 500 pacientih, ki so sodelovali v raziskavi, je bilo simptomatsko izboljšanje pri 70-85 %. Od teh se je pri 85 % stanje tako izboljšalo, da je bilo celo asimptomatsko. Pri ostalih pa je bilo opazno blago do zmerno izboljšanje.

Tudi pri urodinamiki je bilo izboljšanje pri 60-70 % pacientov. Povprečna moč urinskega curka se je izboljšala iz 5,9 ml/sek pred postopkom na 13,7 ml/sek po postopku.

V treh letih po posegu se je bolezen ponovila pri 90-100 %.

Težave, ki so povezane s TURP, kot so uretralne zožitve, potreba po transfuziji, inkontinenca, retrogradna ejakulacija ali pa spremembe pri erekcijskih funkcijah, se niso pojavile.

### **Prednosti postopka**

- Minimalna morbiditeta, razen uporabe i.v. analgetikov in lokalne anestezije.
- Hospitalizacija ni potrebna.

- Po posegu je oskrba minimalna ali celo nepotrebna.
- Ohranjena ejakulacija in njena moč.
- Nizka cena posega.

### Komplikacije

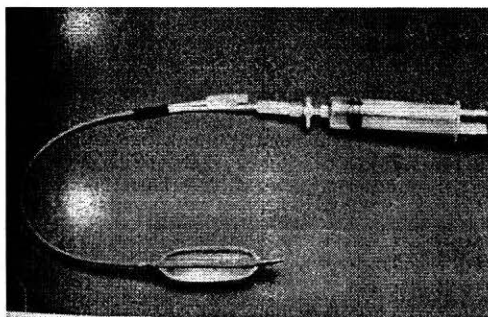
Komplikacije lahko razdelimo v dve skupini:

- Podaljšana hematurija

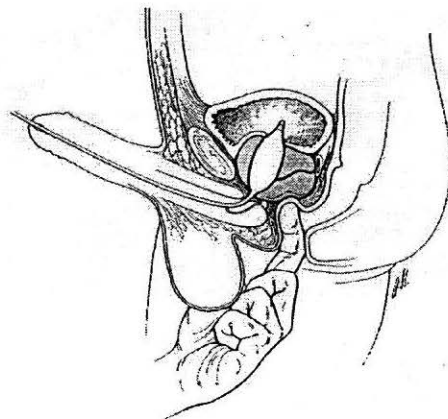
Manjše število pacientov ima podaljšano hematurijo v prvih štiriindvajsetih urah. Podaljšana hematurija se najpogosteje pojavi pri pacientih, ki jemljejo zdravila za druge bolezenske težave (antikoagulacijska zdravila). Pri takih pacientih koristimo zadrževanje drenažnega katetra dlje časa. Ta nam omogoča tamponado kapilarnih krvavitev in poskrbi za lažje izpiranje mehurja. Po 48 urah večina teh pacientov preneha krvaveti.

- Akutno urinsko zastajanje

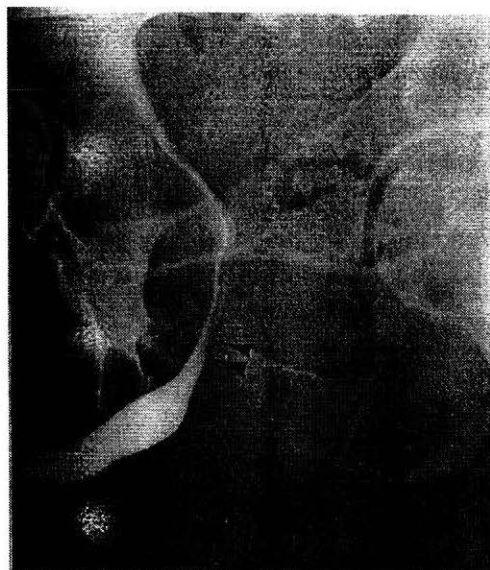
Opazi se po kateterski odstranitvi pri pacientih z zelo veliko prostato (60-80 g). Rešitev je, da ponovno vstavimo drenažni kateter za 72 ur.



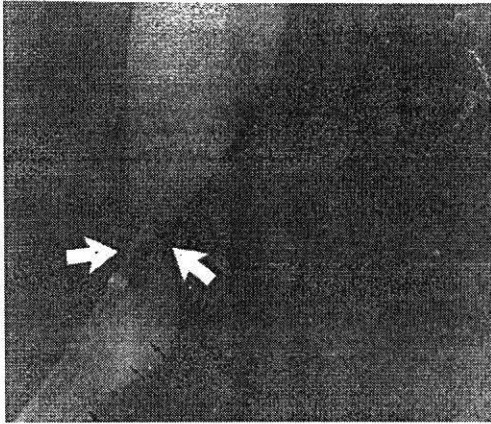
Slika 13: Balonski dilatator



Slika 14: Polnjenje balonskega dilatatorja



Slika 15: RUG pred dilatacijo prikazuje prostatično urethro in lego zunanje sfinktra



*Slika 16: Po vstavitvi balonskega dilatatorja se aplicira kontrastno sredstvo s pomočjo 6 Fr brizgalke za določitev lege balona glede na zunanji sfinktra*

### **4.3 Prostatična hipertermija**

Hipertermijo uporabljamo za zdravljenje benigne hipertrofije prostate (BPH) in karcinoma prostate.

Ta metoda temelji na nastajanju periuretralnih koagulativnih nekroz, ki privedejo do topljenja centralnega periuretralnega adenoma.

Spoznanje, da ima hipertermija zdravilne in terapevtske učinke, je znano že stoletja. Busch je leta 1866 izdal prvo raziskavo, ki je vsebovala podatke o segrevanju tumorja, pri katerem je bila dosežena visoka temperatura.

Prišlo je tudi do odkritja, da virusi in bakterije, prilagojeni telesni temperaturi, pri temperaturah, višjih le za nekaj stopinj, težje proliferirajo. Torej temperatura v hipertermičnem območju  $41^{\circ}$  -  $45^{\circ}$  poškoduje karcinogeno tkivo, okolno zdravo tkivo pa ostane nedotaknjeno. Ta učinek je najverjetneje rezultat

nepravilnega temperaturnega razporejanja glede na karcinogeno tkivo, zato ker ima revno krvno oskrbo in zmanjšano vazodilacijsko sposobnost. Drugi faktorji, ki vplivajo na tumorsko celično občutljivost pri segrevanju, so naravni pH in koncentracija kisika.

Ta odkritja so bila vodilo raziskovalcem, da so uporabljali hipertermijo samo ali v povezavi z zdravljenjem karcinomov v raznih organih. Pri prostati se je hipertermija izkazala pri zdravljenju BPH in karcinoma.

### **Opis metode**

Namen je, da povzročimo centralno prostatično odstranitev tkiva z nadaljnjim strganjem periuretralnega adenomskega tkiva s pomočjo retrogradnega transuretralnega dostopa. Uporabljamo relativno visoke temperature, v povprečju  $80^{\circ}$  -  $90^{\circ}$ , s posamičnim izpostavljanjem v času 15 - 60 minut.

Toplota se širi z dvema mehanizmoma:

- Z balonskim katetrom, napolnjenim s toplotnim sredstvom.
- S 7 Fr posebne oblike, računalniško vodenim, toplotnim izločevalnim katetrom.

Oba se uvedeta v prostatično uretro pod diaskopsko kontrolo.

S 7 Fr katetrom boljše kontroliramo globino in količino tkiva, ki bo izpostavljeno. Nato po postopku iztrgamo centralni periuretralni adenom.

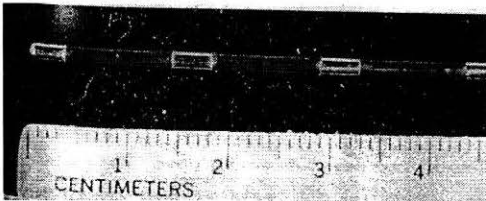
Histološke študije so pokazale

koagulacijske nekroze, ki segajo različno globoko, odvisno od načina zdravljenja in dolžine izpostavljenosti.

Po zdravljenju in po prehodnem vnetju so vidna ponovna epitelizacija, razširitev prostatične uretre, atrofija periuretralne prostatične žleze in ohranitev normalne strukture periuretralnega vezivnega tkiva.

Prostatična hipertermija veliko obeta, zlasti ker je cenejša in je pojavljanje težav manjše kot pri TURP. Hospitalizacija ni potrebna, ker poseg ni invaziven. Poseg je potrebno zaradi visokih temperatur opraviti v lokalni anesteziji.

Rezultati kažejo, da polovica vseh moških, pri katerih je bil postopek opravljen, potrebuje dodatno oz. ponovno zdravljenje v obdobju 4 let.



Slika 17: 7 Fr računalniško voden, toplotni izločevalni kateter

#### 4.4 Prostatični stenti

Prostatični stenti so razvijajoča se tehnika, ki ponuja terapevtsko alternativo notranji kateterizaciji oz. standardnemu kirurškemu posegu.

Ločimo 5 najpogosteje uporabljenih stentov:

- Double-Helix ali Fabian stent,

- Double-Malecot plastični uretralni stent,
- AMS superallog stent (UroLume),
- balonski razširitveni titanium stent,
- GIANTURCO stent.

Vsi ti vsadki se vstavijo pod endoskopsko ali diaskopsko kontrolo.

Prostatični stenti se delijo včasne in trajne:

- Začasni prostatični stenti so Fabianov stent in Double-Malecot plastični stent.
- Trajni prostatični stenti so AMS superallog stent in balonski razširitveni titanium stent.

##### 4.4.1 Double-Helix ali Fabian stent

Double-Helix intrauretralna proteza je začasni stent. Izdelan je iz nerjavečega jekla in je sestavljen iz treh delov:

- Telo je sestavljeno iz spiralastih zavojev, ki so stisnjeni skupaj. Ta del razširi prostatično tkivo.
- Vrat je dolg 2 cm, se pripenja na telo in razširja membranozno uretro.
- Glava je sestavljena iz dveh spiralnih zavojev, ki se ju vstavi v bulbus uretre.

Imamo 4 možne dolžine fabian stenta:

- 45 mm      - 65 mm
- 55 mm      - 75 mm

Dolžino stenta izberemo tako, da dolžini prostatične uretre prištejemo + 10 mm, torej se segment telesa stenta razširi v sečni mehur.

Protezo vstavimo radiografsko, sonografsko ali endoskopsko z nadaljnjo radiografsko potrditvijo.

Proteza deluje dobro pri pacientih z značilno middle-lobe hiperplazijo.

Čeprav je Double-Helix stent pokazal dobre rezultate pri odpravljanju zožitev, je le začasna rešitev.


Pri njem se pojavijo težave, kot so inkontinenca, zamažitve in premiki. Največja pomanjkljivost pa je, da v času, ko je vsadek vstavljen, endoskopije ni možno izvajati.

Težave se pojavljajo tudi pri odstranitvi stenta iz področja, ko le-ta postane skorjav. Ravno zaradi težav povezanih s pojavom skorjivosti se poskuša odkriti nove materiale za izdelavo stentov.

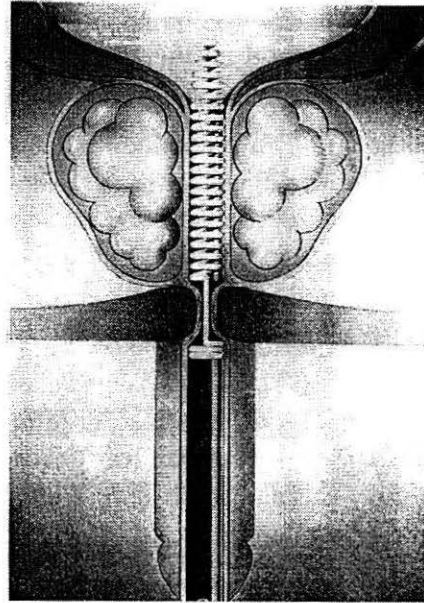
Nova proteza PROSTAKATH je 24-kratno zlato, ki zmanjšuje kontaktno alergijo in skorjavost. Doseženi so bili dobri rezultati, vendar zlati material nalaganje skorjivosti le odloži.

V zadnjem času se je pojavil stent izdelan iz nitinola.

Zaradi raztega zavijta je priporočljiva mejnava proteze enkrat letno, čeprav so raziskave pokazale, da so se pojavili znaki vnetja, skorjivosti ali premikov v obdobju 2 let.



Slika 18: Double-Helix prostatični stent



Slika 19: Prikazana vstavev Double-Helix stenta

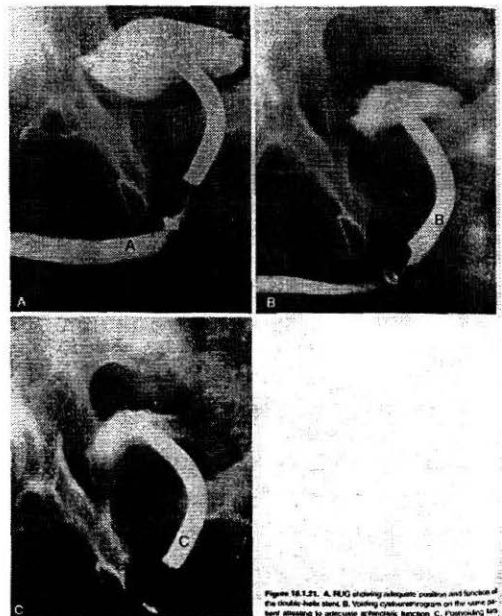


Figure 16.1.21. A. RUG showing adequate position and function of the double helix stent. B. Voiding cystourethrogram on the same day, showing no anterior spermatic sacculi. C. Postvoiding RUG.

Slika 20: a. RUG prikazuje pravilno lego in funkcionalnost Double-Helix stenta; b. retrogradna cistouretrografija prikazuje primerno funkcijo sfinktra; kasnejše slikanje prikazuje rezidualni kontrast v vezicah urinariae

#### *4.4.2 Double-Malecot plastični uretralni stent*

Double-Malecot stent je začasni stent. Izdelan je iz posebnega plastičnega polimera, ki se vstavi endoskopsko ali pa radiografsko.


Lahkota pri vstavljanju in odstranitvi začasnega stenta pride do izraza pri pacientih, pri katerih bi bil kirurški poseg nevaren. V poštev pride tudi pri pacientih s kratko pričakovano življensko dobo, kjer vstavitev pomeni končno terapijo.

Stent je sestavljen iz intravesikalnega koša, ki ga vstavimo v nivo vratu mehurja. Ima tudi manjši koš, ki je vstavljen proksimalno nad zunanjim sfinktrom.


Te koše se vstavi z 16 Fr katetri različnih dolžin, odvisno od dolžine prostatične uretre. Na oddaljenem koncu katetra je kirurška nit. Ta nit dovoli doštop in ponovno postavitev, če je potrebno.

Zaradi plastičnega materiala iz katerega je stent izdelan, ga je potrebno občasno menjati.

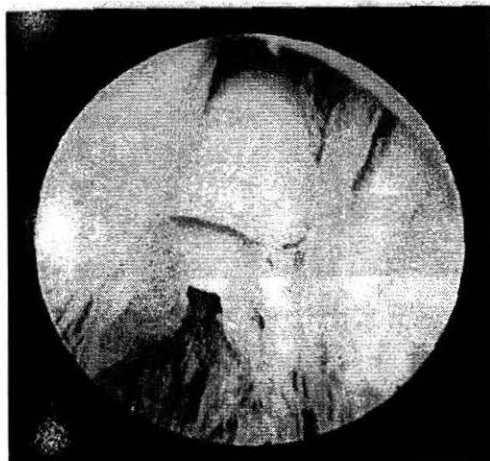Raziskave, ki so jih opravili Garcia-Medina in Llerena s stenti pri 40 pacientih, neprimernih za kirurški poseg, so se izkazale kot 100 % uspešne tehnike in dosegle 97,5 % uspešnosti pri povečanju moči curka v obdobju 6 mesecev po vstavitvi.



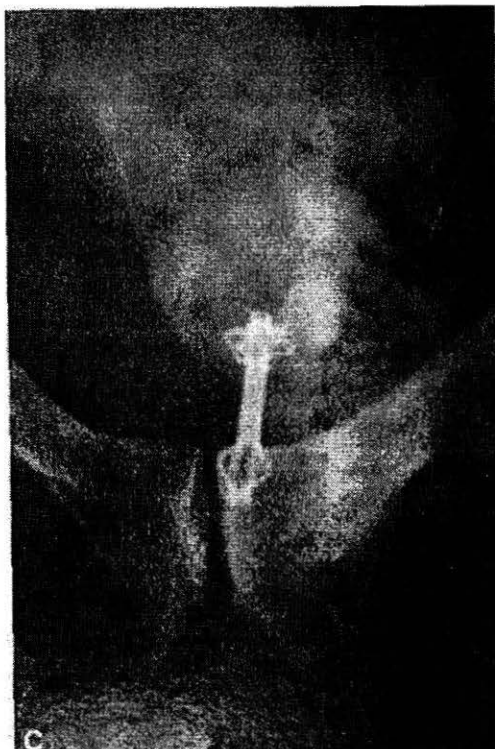*Slika 21: Double-Malecot stent*



*Slika 22: Končni položaj stenta*



*Slika 23: Endoskopski pregled distalnega stenta nad zunanjim sfinktrom*



Slika 24: Lega *Double-Malecot* stenta v prostatični uretri

#### 4.4.4 *AMS superallog stent (UroLume)*

Spada med stalne stente, katerih prednost je v tem, da v celoti pokrijejo uretro.

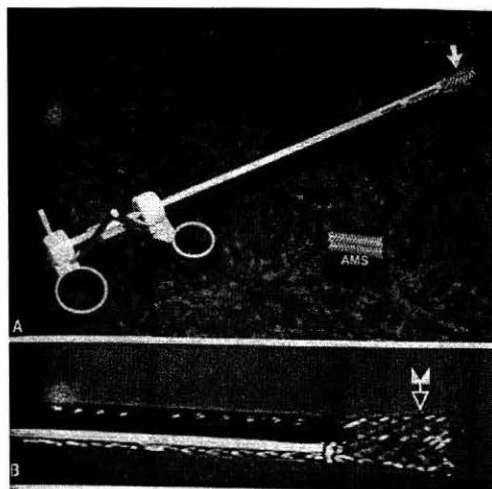
American medical systems (AMS) UroLume/Wallstent je dobro raztegljiv, osnovan na cevasti mrežici iz nerjavečega niklja, različnih dolžin in premerov. Vstavlja se pod endoskopsko kontrolo.

Dolžino prostatične uretre izmerimo s pomočjo merilnega katetra. Pri vstavljanju UroLume pod endoskopsko kontrolo stent postavimo nad vratom

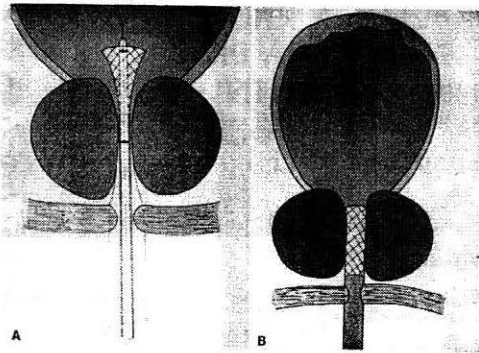
sečnega mehurja. Nato se stent potegne nazaj toliko, da varnostni snop obdrži UroLume v pravilni legi. Ko je dobljena končna lega stenta, se varnostni snop odstrani in tako dobimo končni položaj stenta.

Prednost tega stenta je, da zaščitna mreža stenta raste skupaj z lokalno ležečim tkivom. V 4-6 mesecih se stent popolnoma združi z lokalno ležečim tkivom. S tem se izključi možnost vnetnih, zamašitvenih in migracijskih zapletov.

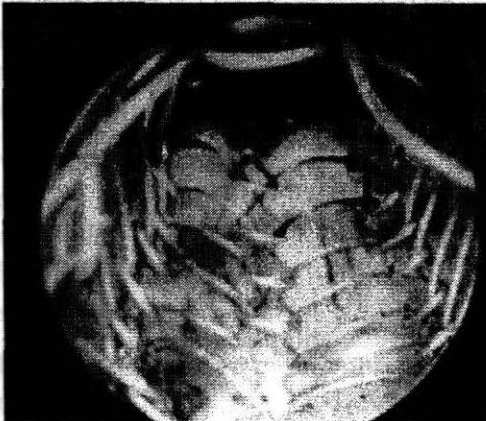
Za ocenitev pravilne lege stenta je transrektalni ultrazvok najbolj indicirana preiskovalna metoda. Transrektalni ultrazvok natančno prikaže tujo formacijo v stent mrežici in razmerje stenta z vratom sečnega mehurja in zunanjim sfinktrom.



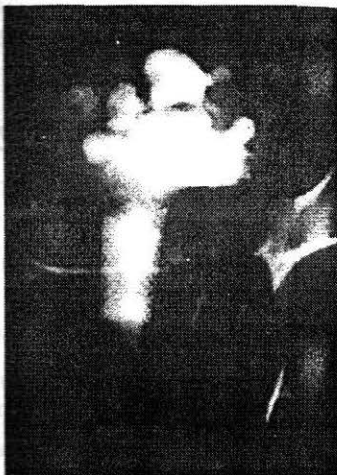Slika 25: AMS stent, vstavljen z endoskopskim aparatom



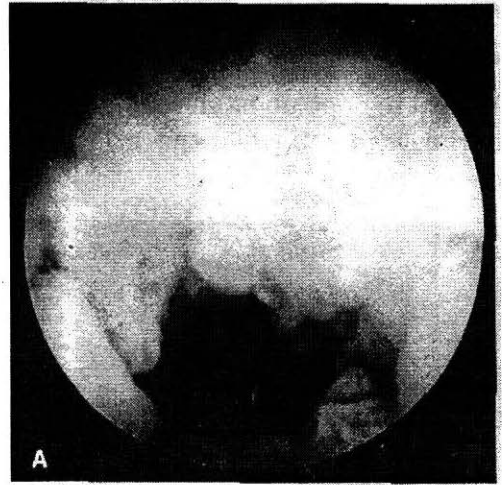
Slika 26: Vstavitev urolume stenta



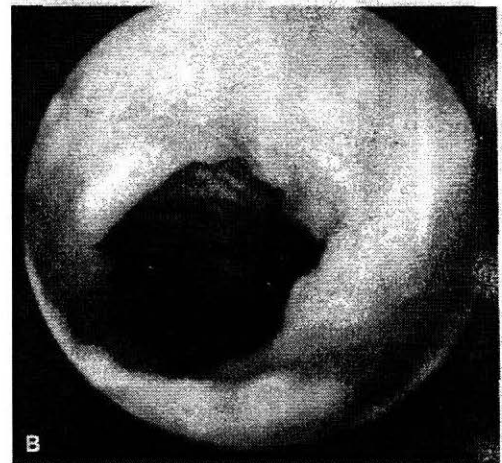
Slika 27: Endoskopski pregled stenta takoj po vstavitvi



Slika 28: Pravilna vstavitev stenta nad zunanjim sfinktrom



Slika 29: Endoskopski pregled stenta 8 tednov po vstavitvi; opazi se že zraščanje z uretro



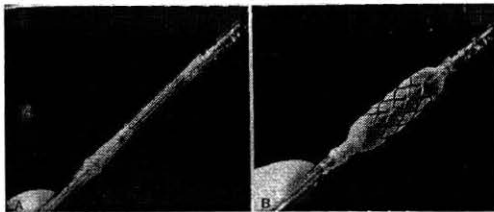
Slika 30: Endoskopski pregled stenta 4 mesece po vstavitvi; tkivo uretre že pokriva stent

#### 4.4.5 Balonski razširitveni titanium stent

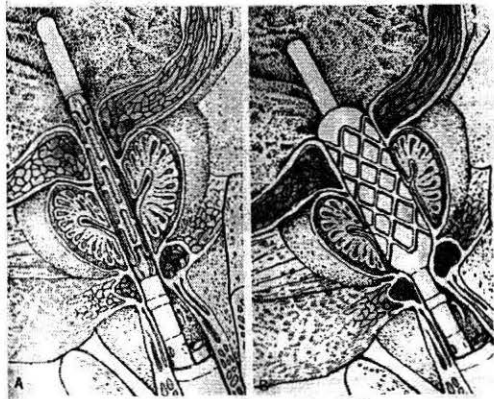
Spada med stalne stente. Ozki mrežasti stent je vstavljen na visoko tlačni balon, ki povzroči v notranjosti prostatične uretre dilatacijo in razširitev kovinskega stenta.

Na razpolago imamo različne dolžine od 22 mm do 58 mm.

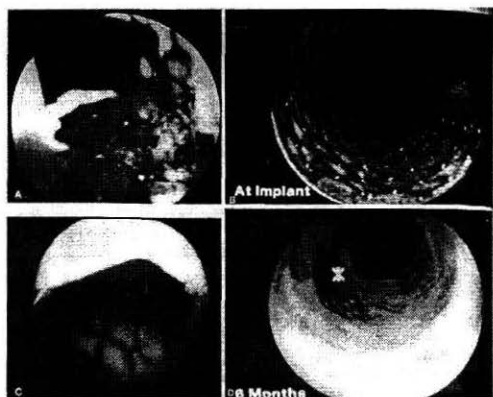
Ta stent se popolnoma vrašča v uretro in periuretralno tkivo in ga z lahkoto namestimo.



Slika 31: Balonski razširitveni stent vstavljen na balonski kateter



Slika 32: Namestitev stenta v prostatično uretro



Slika 33: Endoskopski prikaz vstavitve in zraščanja stenta z uretro: A. endoskopski pregled pri vstavitvi, B. po razširitvi, C. po 2 mesecih, D. po 6 mesecih

## 5 VLOGA RADIOLOŠKEGA INŽENIRJA PRI INTERVENTNI RADIOLOGIJI NA PROSTATI

V interventni radiologiji se posegi izvajajo timsko. Del tima je diplomirani inženir radiologije, ki se ravna po navodilih zdravnika radiologa in/ali zdravnika urologa. Pri tem je za uspešno in učinkovito delo v timu pomembno znanje, poznavanje namena metode posega in postopka, poteka postopka, uporabe materialov pri postopku, inovativnost in smisel za timsko delo.

Njegovo delo temelji na pripravi ustrezne dokumentacije, pripravi pacienta (seznanjenje pacienta s pripravo pred posegom in s samim potekom posega), aparatov v diagnostiki in pripravi ustreznega materiala, potrebnega za izvedbo postopka. Pri tem je primarno zadolžen zagotoviti zaščito pred ionizirajočim sevanjem, in sicer pacienta (potrebno je zagotoviti zaščito zlasti genitalij, ki so v največji meri izpostavljene) in vseh ostalih sodelujočih v timu. Njegova naloga je tudi preverjanje ustreznosti in kvalitete radiološke opreme.

## 6 ZAKLJUČEK

Metode poseganja v interventni radiologiji pri boleznih na prostati omogočajo hitro in učinkovito odpravljanje akutnih in kroničnih težav, povezanih z nezmožnostjo odtekanja

urina iz sečnega mehurja. Pri tem se izognemo invazivnim kirurškim posegom (npr. TURP), ki imajo za posledico nezaželjene stranske učinke kot so krvavitve, vnetja, inkontinenca, impotenca, retrogradna ejakulacija, daljša hospitalizacija.

Zaradi neinvazivnosti so posegi primerni tudi za simptomatsko zdravljenje hudo bolnih in bolnikov v zelo slabi kondiciji.

Po posegu je okrevanje pacienta hitrejše, pojav zapletov je manjši, tako da se lahko pacient v kratkem času vrne k normalnemu življenju.

V interventni radiologiji se metode poseganja pri boleznih na prostati dopolnjujejo in izboljšujejo za doseg kvalitativnejših in dolgotrajnejših rezultatov s čim manjšo invazivnostjo.

Pri vsem tem je zlasti pomembno, da ima diplomirani radiološki inženir, ki pri posegih sodeluje, znanje o poteku postopka, veliko stopnjo inovativnosti in smisel za timsko delo.

## SLOVAR

BPH – Benign Prostatic Hypertrophy – benigna hipertrofija prostate

TURP – Prostatic urethroplasty – transuretralna resekcija prostate

RUG – retrogradna uretrografija

VCUG – voiding cystourethrogram – mikcijska cistouretrografija

AMS – American Medical System

stent – obroč, ki se uporablja pri razširitvah zoženega predela

7Fr kateter – kateter, konstantne debeline in različnih dolžin

16Fr kateter – kateter, konstantne debeline in različnih dolžin

## LITERATURA

1. Castaneda F. Prostatic intervention. V.: Brady M, Ferral H, Bertino R, eds. Interventional radiology, 1355-1405. (3)
2. Tabor L. Radiologija. Ljubljana: Medicinski razgledi, 1996: 1-451. (2)
3. Smrkolj V. Kirurgija. Ljubljana: Sledi, 1995: 1-664.
4. Ramzi S. Robbins pathologic basis of disease. Philadelphia: Saunders, 1999: 1-1379.
5. Fras A.P. Onkologija. Ljubljana: Onkološki Inštitut, 1994: 1-360.
6. Kocijančič A. Interna medicina. Ljubljana: EWO, 1993: 1-1113.
7. Kranjc I. Interna medicina. Maribor: Visoka šola za zdravstvo Maribor, 2000: 1-475.
8. Dahmane – Gošnar R. Ilustrirana anatomija. Ljubljana: Tehnološka založba Slovenije, 1998: 1-152. (1)
9. Kobe V. Anatomija 4 del. Ljubljana: Medicinska Fakulteta Univerze v Ljubljani, 1992: 1-156.
10. Johannes. Sobotta atlas of human anatomy. Munchen: Urban & Schwazenberg, 1995: 1 CD-ROM.
11. Štiblar - Martinčič D. Histologija z embriologijo. Ljubljana: Inštitut za Histologijo in embriologijo Medicinske Fakultete, 2001: 5-121.
12. Collin P. Dictionary of medicine. Finland: Wsoy, 1996: 1-393.
13. [http://www. Arcug.org](http://www.Arcug.org), 24.5.2003.
14. <http://www.intelihealth.com>, 28.5.2003.
15. <http://www.rivistaurologia.net>, 27.5.2003.
16. <http://web.freepass.it/urologiadolo/ecoprostata.htm>, 4.7.2003.