

---

# ENDOVASKULARNO ZDRAVLJENJE ANEVRIZEM MOŽGANSKIH ARTERIJ

## *Endovascular treatment of brain artery aneurysms*

Gregor Golja, dipl.inž.rad., Marko Repnik, dipl.inž.rad.,  
Klinični inštitut za radiologijo Zaloška 7, 1000 Ljubljana

### **IZVLEČEK**

Možgansko-žilne bolezni so vodilni vzrok invalidnosti in tretji najpogostejši vzrok smrti v zahodnem svetu. Subarahnoidna krvavitev (SAH), ki je posledica raztrganja anevrizme na možganskem žilju je v večini primerov usodna za bolnike še preden ti pridejo do medicinske oskrbe.

Namen aktivnega zdravljenja možganskih anevrizem je anevrizmo izključiti iz krvnega obtoka in tako preprečiti usodno SAH. Pri načrtovanju in izvedbi nevroradioloških posegov je izrednega pomena dober prikaz patoloških struktur v odnosu z ostalimi anatomskimi deli kjer se anevrizma nahaja, zato ima sodobna radiološka diagnostika velik pomen pri izbiri in načinu zdravljenja.

### **ABSTRACT**

In the majority of cases the subarahnoidal bleeding appears unexpectedly and it is in 80% a consequence of arteria aneurysm of the brain. With an active treatment we wish to exclude the aneurysm out of blood circulation and prevent another bleeding.

For planing and performing neuroradiological procedures a good visualisation of pathological and anatomical structures is very important to achieve the best treatment for each patient.

## UVOD

Bolečine v glavi so največkrat samo nedolžni znaki nekega dogajanja znotraj glave. Pri določenem številu ljudi bolečino povzroči anevrizma na žilju možganov. Ko anevrizma počí, pride do subarahnoidalne krvavitve.

Pogostost subarahnoidnih krvavitev je v razvitih državah ocenjena s 10 - 28 na 100 000 prebivalcev. Okoli 40% bolnikov umre že pred prihodom v bolnišnico ali pa takoj po prihodu. Tretjina bolnikov ostane trajno prizadeta, ostala tretjina pa se vrne v normalno življenje.

## KAJ JE ANEVRIZMA

Zgradba stene možganskih arterij se po svoji strukturi bistveno razlikuje od zgradbe stene perifernega žilja. Stena perifernega žilja je zgrajena iz treh plasti, in sicer notranja *tunica íntima* (plast endotelkijskih celic na bazalni membrani), srednja *tunica media* (elastično vezivo in gladko mišičje) ter zunanja *tunica adventitia* (vezivo, ki veže žilo z okolico). [Dahmane 1998] Možganske arterije imajo zelo tanko tuniko adventicijo in so brez zunanje elastične plasti.

Anevrizma je trajno lokalizirana vrečasta razširitev žilne stene, ki nastane kot posledica oslabitve žilne stene zaradi različnih vzrokov. Na razcepiščih možganskih arterij žilna stena ne vsebuje tunike medije in veliki hemodinamski pritiski povzročajo, da je nastanek anevrizem na razcepiščih najbolj pogost.

Anevrizme na možganskem žilju nastanejo kjerkoli, njihova najpogostejša lokacija je na *a. cerebri med.*, *a. cerebri communicans ant.*, pogosto pa se pojavljajo tudi na razcepišču *a. basilaris* ter na *a. vertebralis*.

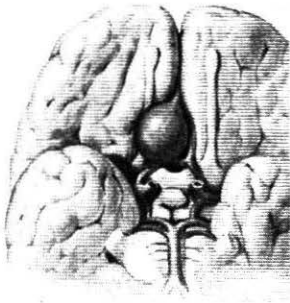
SAH lahko nastopi kot posledica poškodbe ali spontano. Med spontanimi subarahnoidnimi krvavitvami je najpogostejši razlog ruptura anevrizme, vzroki pa so lahko tudi arteriovenska malformacija, vaskulitis, tumor... Stena anevrizme ne vsebuje mišične plasti in zato tudi ni elastična, kar privede do hitrejše rupture žilne stene anevrizme. Nekaj vzrokov, ki lahko povzročijo nastanek anevrizem in posledično SAH so:

- kajenje,
- povišan krvni pritisk,
- prekomerno uživanje alkohola,
- izrazita aterosklerotična bolezen,
- genski dejavniki.

Po kliničnih znakih ločimo dve vrsti anevrizem:

- »hladna« anevrizma,
- »vroča« anevrizma.

Hladna nerupturirana anevrizma povzročá lahko samo simptomatske znake, ki so odvisni od lokalizacije, velikosti in oblike. Takšna anevrizma še ni počila in povzročila SAH. Vročá ali rupturirana anevrizma pa se pojavlja z močnim glavobolom, bruhanjem in motnjo zavesti.



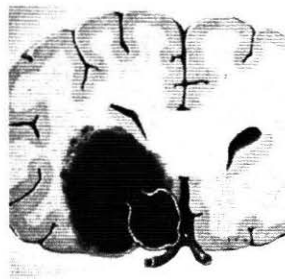
Slika 1: Možganska anevrizma

## DIAGNOSTICIRANJE ANEVRIZEM MOŽGANSKIH ARTERIJ

Ko je postavljen klinični sum na anevrizmo ali SAH je potrebno izvesti ustrezno diagnostično obravnavo bolnika. Kot prva preiskava po kliničnem pregledu je nativna računalniška tomografija (CT) glave, ki potrди SAH ne pa vzroka.

Naslednja stopnja diagnosticiranja je CT angiografija (CTA) možganskih žilja s 3D rekonstrukcijo, ki dodatno prikaže odnos anevrizme do sosednjih struktur in obenem tudi vzrok krvavitve. Prednost CTA je, da se preiskava izvede kar v nadaljevanju nativne CT preiskave. Kadar s CTA potrdimo anevrizmo in se ta ujema z mestom krvavitve na nativnem CT, digitalne subtraksijske angiografije (DSA) ne izvajamo.

Naslednja preiskava je DSA možganskega žilja, ki se opravi v primeru negativnega CTA izvida. DSA da torej končno diagnozo, kadar CTA ne da dovolj jasnih diagnostičnih informacij. Obenem pa ima DSA zelo pomembno



Slika 2: Rupturirana anevrizma in SAH

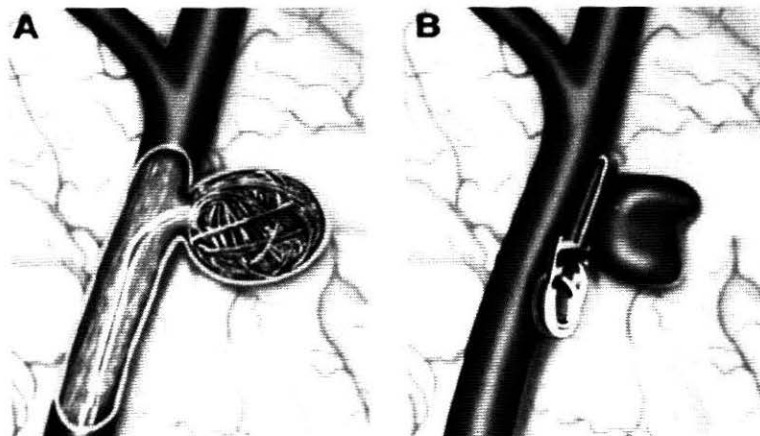
vlogo pri načrtovanju terapevtskega intrakranialnega posega pri zdravljenju anevrizem.

V nadaljevanju opisujemo pomen DSA možganskega žilja pri načrtovanju in izvedbi terapevtskega posega pri možganskih anevrizmah.

## ZDRAVLJENJE ANEVRIZEM

Namen zdravljenja je izključitev anevrizme iz možganskega obtoka in preprečitev usodne ponovne krvavitve. Ko je diagnoza postavljena in so na voljo vse diagnostične informacije o anevrizmi in njenem odnosu z okolnimi strukturami, se pojavi vprašanje, kakšno zdravljenje je pri prizadetemu bolniku najbolj primerno. V uporabi sta dve metodi s katerima izločimo anevrizmo iz krvnega obtoka:

- kirurško zdravljenje: nevrokirurg s posebnimi sponkami (klipi) izključi anevrizme iz cirkulacije,
- endovaskularno zdravljenje s pomočjo platinastih zank, embolizacija anevrizme in izključitev iz obtoka.



*Slika 3. Shematski prikaz endovaskularnega in kirurškega zdravljenja anevrizme*

**Prednosti endovaskularnega zdravljenja pred kirurškim:**

- je minimalno invaziven poseg, ni potrebna velika operacija na možganih,
- ležalna doba pacienta je veliko krajša kot pri kirurški operaciji.

### **Priprava bolnika in izvedba preiskave**

V primeru načrtovanega endovaskularnega zdravljenja možganske anevrizme s spiralami pride bolnik na poseg tešč. Pred posegom mora imeti urejeno ustrezno zdravstveno dokumentacijo, laboratorijske izvide (hemogram, elektrolite, testi koagulacije krvi kot sta PČ, INR) in pisno privolitev za poseg.

Pacient je med posegom v splošni anesteziji, sterilno pokrit.

Pogoj za endovaskularno zdravljenje je, da predhodne preiskave zagotovijo točne podatke o velikosti anevrizme,

njenem vratu in izstopiščih okolnih arterij. Te informacije so pomembne za nevroradiologa, ki se ob posvetovanju z nevrokirurgom odloča o načinu zdravljenja. Pomemben diagnostični podatek za izvedbo posega je tudi prehodnost in oblika medeničnih arterij, saj skozi te žile dostopamo do možganskega žilja.

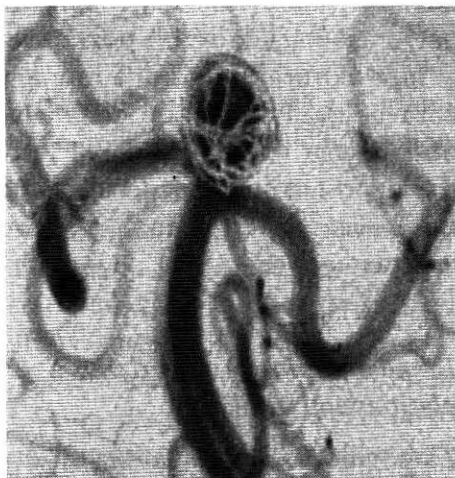
### **Tehnika zapiranja anevrizme s platinastimi zankami**

Z uporabo vodilnega katetra, mikrokatetra in platinastih zank je možno možgansko anevrizmo varno in učinkovito zapreti.

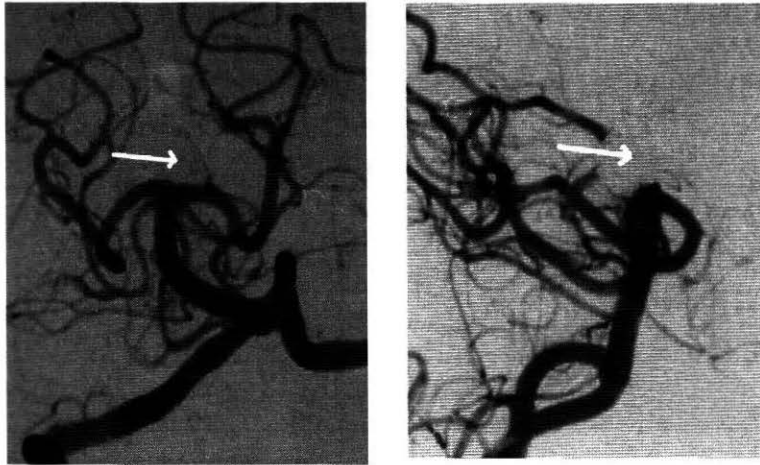
V žilo vstopamo skozi femoralno arterijo, v katero vstavimo žilno uvajalo. Kateter pripeljemo po aorti do *a. carotis comm.* ali *a. vertebralis*, odvisno od lokacije anevrizme. Nato skozi kateter vbrizgamo kontrastno sredstvo in možgansko angiografijo izvedemo vsaj v dveh

projekcijah. Uporabljamo tudi dodatne projekcije, ki morajo natančno prikazati vrat anevrizme ter izstopišča bližnjih žil. Projekcija ki najbolje prikaže dolžino vrata v odnosu do anevrizme imenujemo delovno projekcijo. Ta angiogram večkrat med posegom zamrznemo in ga projiciramo na živo diaskopsko sliko. To je tako imenovani »road map«, ki je vodilo za uvajanje vodilne žice, preko katere se uvede v anevrizmo mikro kateter, do vrata anevrizme. Pod diaskopsko kontrolo se nato skozi kateter uvede v anevrizmo platinasta zanka. Ta zanka predstavlja

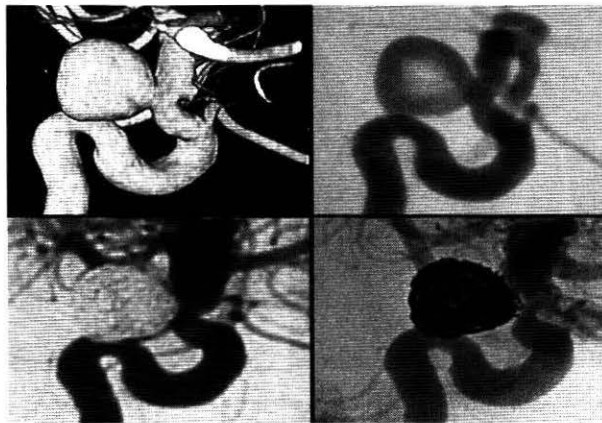
notranji ovoj (»basket«) ob steni anevrizme, anevrizmo ščiti pred raztrganjem (slika 4). Nato naredimo kontrolno angiografijo v dveh projekcijah. Če je zanka pravilno nameščena, tako da ne ovira pretoka po glavni žili, se začne njena ločitev od kovinskega vodila. Ločevanje kovinske zanke od vodila poteka s pomočjo elektrolize na točno določenem mestu spoja platinaste zanke in kovinskega vodila. Potem v anevrizmo vstavimo toliko žičnih zank, kolikor je potrebno, da se anevrizma izpolni (slika 5.).



Slika 4. Postavitev prve zanke v anevrizmo »basket« zanka



*Slika 5. Zaključna kontrolna angiografija po zapolnitvi anevrizme; anevrizma je izključena iz možganskega obtoka*

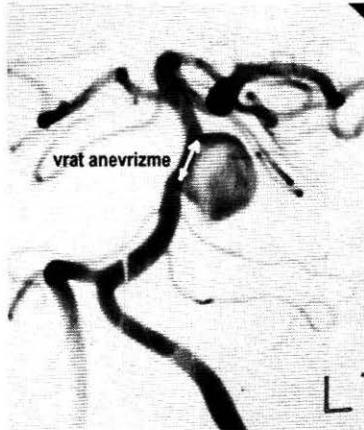


*Slika 6. Prikaz diagnostike in kontrole po izpolnitvi anevrizme, zgoraj levo je 3D CTA; sledi DSA angiografija; spodaj po zapolnitvi je prikazana anevrizma v DSA in nativni obliki*

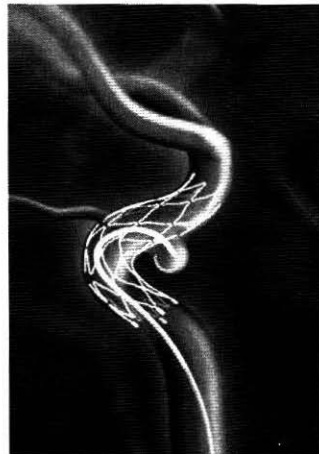
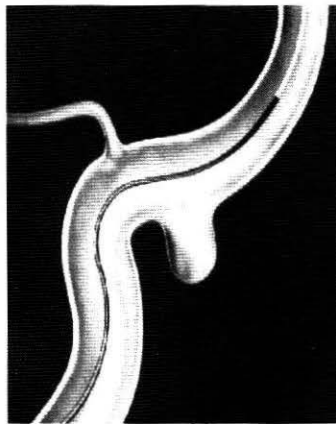
### **Uporaba intrakranialnega stenta pri zapiranju možganskih anevrizem**

Kadar ima anevrizma širok vrat, moramo uporabiti intrakranialni stent. Ta med posegom preprečuje, da bi zanke zašle iz anevrizme v žilno svetlino in s tem ovirale normalni krvni pretok po žili. Nadaljnji postopek posega je enak, kot je opisan v predhodnem odstavku,

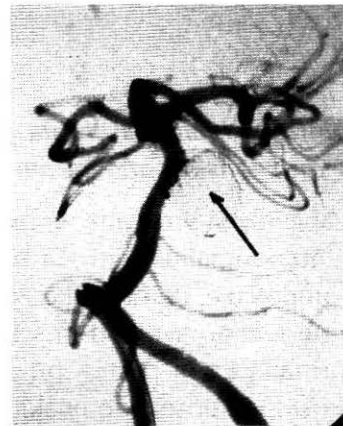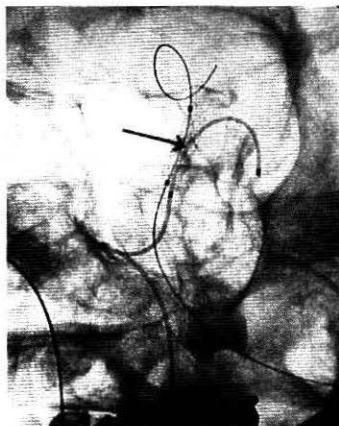
razlika je le, da se mikro kateter zapelje skozi kovinsko opornico (STENT) v svetlino anevrizme, ki jo kasneje izpolnimo z zankami. S tem izključimo anevrizmo iz možganskega obtoka.



Slika 7. Prikaz širokega vratu anevrizme z DSA in 3D CTA



Slika 8. Shematski prikaz postavitve stenta in nato odlaganja zank v anevrizmo



Slika 9. RTG prikaz postavljenega stenta in embolizacija anevrizme z zankami

## STATISTIČNI PRIKAZ PODATKOV O NEKAJ NAKLJUČNO IZBRANIH PACIENTIH PRI ENDOVASKULARNEM ZDRAVLJENJU MOŽGANSKIH ANEVRIZEM V LETU 2006 NA KLINIČNEM INŠTITUTU ZA RADIOLOGIJO V LJUBLJANI

spol DAP	l. rojstva	št. fremov	št. serij	čas diask. (min) mGy	cGy/cm <sup>2</sup> -	
F	1960	292	16	3,2	4804	1013
M	*	375	13	5,1	9689	1242
M	1959	240	12	18,3	9694	2109
F	*	473	28	18,7	9202	1621
F	1955	292	26	20,3	10270	1560
F	*	129	28	20,4	9672	1775
F	1944	280	25	22,4	8575	1408
F	1978	384	29	25,7	7226	2034
F	*	471	28	28,5	10797	10802
M	*	528	33	29,6	20425	3653
M	1960	292	39	31,6	16634	3282
F	1937	292	20	31,8	5896	1269
F	*	495	30	35,5	13962	2192
M	1975	533	33	37,7	17274	3328
M	1940	292	30	46,1	17227	4652
F	1947	311	20	48,3	10384	2424
M	1957	663	50	51,6	21956	3745
F	1946	511	34	54,9	19930	3775
F	1932	744	46	64,8	22250	4448
F	1923	529	29	124,6	20740	4353
?		406,3	28,5	35,955	13330,4	3034

\* Podatka ni bilo mogoče najti

Količina, s katero ocenjujemo izpostavljenost sevanju, je efektivna doza. Ker ta ni neposredno merljiva, lahko merimo različne druge količine, ki jih uporabimo pri izračunu efektivne doze. Pri preprostejših rentgenskih preiskavah merimo dozo na koži bolnika, pri zahtevnejših posegih pa produkt doze in površine polja (DAP – dose area product), saj vključuje poleg slikanja tudi diaskopijo. DAP je precej boljši pokazatelj

dobre radiološke prakse kot doza izmerjena s TLD dozimetri.


V tabeli je prikaz 20 pacientov, ki smo jih obravnavali v letu 2006. Namen tabele je prikazati, kolikšna je izpostavljenost pacientov pri posegih. V tabeli je razvidno, da diaskopski časi segajo od 3,2 minute do 124 minut. Povprečni čas diaskopije je pri posameznem pacientu okoli pol ure, sam poseg pa traja bistveno dlje. Prav tako k celokupni dozi prispeva

veliko število slik, narejenih na eno preiskavo. Tudi tukaj povprečje pokaže, da pri enem posegu naredimo okoli 400 slik.

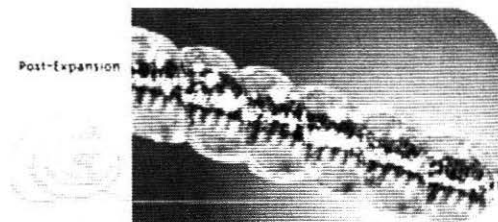
## ZAKLJUČEK

Ker je dosedanja praksa endovaskularnega zdravljenja anevrizem pokazala uspehe pri zdravljenju, se v prihodnosti na tem področju obeta veliko izboljšav in novosti. V zadnjem času je napredoval razvoj spiral, v katere je vgrajeni bioapsopijski polimer prispeval, da je nastanek

tromboze v anevrizmi hitrejši, obenem pa so kemijske in fizikalne lastnosti zank takšne, da se bolje prilegajo obliki anevrizme. V enega izmed modelov zank so vgrajene hidrospirale, ki so prevlečene s hidrogelom, ki se v dotiku z krvjo razširijo tri do devetkrat. Ko je hidrospirala vstavljena, je ni več mogoče repositionirati. Takšne hidrospirale bolje izpolnijo notranjost anevrizme kot platinaste spirale, zato je odstotek rekanalizaciji možganskih anevrizem manjši.



Slika 10. Hidrospirala pred in po stiku z krvjo



Sl. 11. Vzorci platinastih zank

## LITERATURA

1. Byrne JV, Guglielmi G. (1998) *Endovaskular Treatment of Intracranial Aneurysms*. New York: Springer
2. Dahmane R. (1998) *Ilustrirana anatomija*. Ljubljana: Tehniška založba Slovenije