

STROKOVNI ČLANEK

CT KOLONOGRAFIJA

CT COLONOGRAPHY

Matej Potočnik, dipl.inž.rad

Splošna bolnišnica Slovenj Gradec, Gosposvetska cesta 1, 2380 Slovenj Gradec
e-mail: matej.potocnik@sb-sg.si

Alen Barbič, dipl.ing.rad.

Splošna bolnišnica Slovenj Gradec, Gosposvetska cesta 1, 2380 Slovenj Gradec
alen_barbic@t-2.net

IZVLEČEK

Karcinom debelega črevesa je drugi najpogostejši vzrok smrti, povezanih z malignimi tumorji. Večina karcinomov debelega črevesa se prične oz. je povezanih z benignimi adenomatoznimi polipi, ki se počasi razvijajo nekaj let.

Računalniško tomografska kolonografija (CTC) je preiskava, ki se v diagnostiki adenomatoznih polipov dopolnjuje z optično kolonoskopijo.

V članku je opisana priprava pacienta na preiskavo, postopek in interpretacija preiskave ter naše izkušnje s CT kolonografijo.

Ključne besede: CT kolonografija, rak debelega črevesja

ABSTRACT

Colorectal cancer is the second leading cause of death related to cancer. In most cases colorectal cancer is believed to begin within benign adenomatous polyps that develop slowly over the course of many years.

Computed tomographic virtual colonography is an examination complemented with optical colonoscopy for detection of adenomatous polyps.

The article describes preparation of patients for examination, the procedure of examination, our interpretation and experience with the CT colonography.

Key words: CT colonography, colorectal cancer

1 UVOD

Med štiri najpogostejše malignome spadajo rak debelega črevesa, rak dojke, pljuč in rak prostate in prav pri raku debelega črevesa je bila v Evropi v zadnjem letu zabeležen največji porast. Incidenca je narasla do 260.000 primerov na leto, od tega je bilo 125.000 moških in 135.000 žensk. V letu 2000 je bilo v Evropi 138.000 primerov smrti zaradi raka debelega črevesa; od tega je bilo 70.000 moških in pa 68.000 žensk. Trend rasti smrti zaradi raka debelega črevesa se od leta 1985 ni ustavil, zato je rak debelega črevesa postal drugi najpogostejši karcinom. Po podatkih naj bi vsak prebivalec Evrope imel 6% možnost, da razvije raka debelega črevesa in samo 2% možnost za preživetje te bolezni (Hassan, 2007).

CT kolonografija je metoda, ki omogoča pregled debelega črevesa in danke v dvodimenzionalnim in tridimenzionalnim prikazu. Ta minimalno invazivna metoda za preiskavo celotnega debelega črevesa je lahko alternativa za presejalno metodo, ker ne uporablja nobenega kontrastnega sredstva, pomirjeval ali sredstev proti bolečini in po preiskavi ni potrebno okrevanje. CT kolonografija zazna 93,8% večjih in 88,7% manjših polipov (Pickhardt et al. 2003, Choi, Hwang, Butler, Puckett, Hildebrandt, 2003).

1.1 Zgodovina CTkolonografije

Prvi opisi CT kolonografije (CTC) segajo v leto 1994 ko se je preiskava začela izvajati v praksi. V letu 2005 je bilo na to temo napisanih več kot 150 člankov, v katerih je bila opisana priprava pacienta na preiskavo, opis poteka preiskave in analiza podatkov, pridobljenih pri njej. Od leta 2003 je Evropsko združenje gastrointestinalne in abdominalne radiologije (ESGAR) organiziralo številne delavnice po Evropi, ki so jih vodili medicinski centri, ki izvajajo CT kolonografijo, kar je CT kolonografije še razvilo (Taylor et al. 2007, Laghi, Lefere, Halligan in Stoker, 2007).

V Evropi je več centrov, ki se ukvarjajo s CT kolonografijo, izpostavili bomo dva največja.

Italijanska študijska skupina IMPACT (Italian Multicenter Polyp Accuracy CTC) je izvedla raziskavo, v kateri je ocenila občutljivost in specifičnost CT kolonoskopije pri detekciji napredovalih adenomov na pacientih s povečanim tveganjem za razvoj raka debelega črevesja. Raziskava prav tako proučuje občutljivost CT kolonoskopije kot presejalne metode, frekvenco zgrešenih lezij pri optični kolonoskopiji, neželene učinke, sprejemljivost, relativne stroške optične in CT kolonoskopije ter frekvenco najdb zunaj debelega

diagnostična radiološka tehnologija

črevesa. Sodelovalo je 14 medicinskih centrov z 917 asimptomatičnimi pacienti, na katerih sta bili narejeni obe preiskavi, CT in optična kolonoskopija. Občutljivost optične kolonoskopije za najdbo polipa je bila 84% za lezije večje od 1 cm, občutljivost CT kolonoskopije za vse adenome in karcinome pa 84,2%, za lezije večje od 6 mm in 90,7% za lezije večje od 10 mm.

Nemški raziskovalci iz Münchenskega Medicinskega raziskovalnega centra (Munich Colorectal Cancer Prevention Trial) so ocenjevali detekcijo adenomov pri asimptomatičnih pacientih z uporabo 64-reznega CT-ja in optične kolonoskopije, sigmoidoskopije, ocene fekalij v krvi (FOBT) in imunokemijske FOBT (imHb) metode. Skupno je bilo pregledanih 307 pacientov s 511 polipi (211 adenomi). Občutljivost zgoraj navedenih preiskav za adenome, večje od 9 mm so bile 92,6% (Lefere, Gryspeerdt, 2008).

1.2 Indikacije za preiskavo

ESGAR je podala mnenje, da je metoda CT kolonografije primerna za simptomatske paciente in da za asimptomatske paciente še ni primerna. Zato se preiskava vedno izvaja po nepopolni optični kolonoskopiji, kar zahteva povezanost med radiološkim oddelkom in gastroenterologji. CT preiskava je primerna tudi za starejše in šibkejše paciente, zato jo gastroenterologji vedno bolj priporočajo. Idealno pri simptomatičnem bolniku je izvedba obeh preiskav isti dan, saj je priprava debelega črevesja na preiskavo podobna (Boudghene, 2007).

CT kolonografija je primerna tudi za paciente, ki so na antikoagulantni terapiji, paciente s težko kardiopulmonalno terapijo in paciente z obstruktivnim tumorjem.

2 IZVEDBA PREISKAVE

Za izvedbo CT kolonografije je pomembna zagotovitev vseh optimalnih tehničnih pogojev in temeljita priprava pacienta.

2.1 Tehnični pogoji

Uspeh preiskave je primarno odvisen od kvalitete pridobljenih podatkov, zato je potrebna optimizacija protokola, saj le na takšen način lahko dosežemo visoko kvaliteto pridobljenih podatkov. Parametri, ki vplivajo na kvaliteto končne 3D slike:

- kilovolti,
- miliamperi,
- pitch faktor,
- hitrost rotacije gantrija,
- kolimacija primarnega snopa,
- rekonstrukcijska debelina reza (pri multislice CT),
- overlap rekonstrukcija (tehnika prekrivanja),
- rekonstrukcijsko jedro.

Parametri pri spiralnem CT-ju

- 120 kV
- 200 - 250 mAs (vrednost mAs je odvisna od debeline objekta),
- 1,3 – 1,7 pitch,

- najkrajši čas rotacije,
- 3 - 5 mm debelina reza (za akvizicijo v enem vdihu),
- maksimalni 50% rekonstrukcijski overlapping,
- mehkoktivno rekonstrukcijsko jedro.

Parametri pri večreznem CT-ju

- 120 kV,
- 200 - 250 mAs (vrednost mAs je odvisna od debeline objekta),
- 0,9 – 1,3 pitch,
- najkrajši čas rotacije (nekateri CT-ji zmanjšajo število rezov pri visoki hitrosti),
- 1 – 2,5 mm debelina reza,
- maksimalni 20% rekonstrukcijski overlapping (večji overlapping poveča število slik),
- mehkoktivno rekonstrukcijsko jedro (Cadi, 2007).

2.2. Priprava pacienta

Priprava pacienta na preiskavo se razdeli na dva dela, in sicer dan pred preiskavo in na dan preiskave.

Priprava dan pred preiskavo: Pacient si priskrbi svečke Dulcolax in Dulcolax obložene tablete, katere se dobijo v vseh lekarnah brez recepta. Dan pred preiskavo užije lahek, pretežno tekočinski zajtrk (mleko, jogurt, čaj, kava). Tudi kosilo je sestavljeno pretežno tekočinsko (bistra juha, jogurt), po kosilu pa si vstavi svečko. Zvečer vzame 4 tablete Dulcolaxa, večerjo izpusti. Skozi ves dan večkrat zaužije vsaj 2dl bistrte tekočine (bistri sok, voda).

Na dan preiskave: Na dan preiskave mora pacient ostati tešč, lahko pa zaužije nekaj bistrte tekočine (čaj, voda). Ob prihodu na radiološki oddelek še enkrat vzame svečko, po delovanju te svečke se izvede preiskava.

2.3 Potek preiskave

Pred preiskavo pacientu še enkrat natančno predstavimo njen potek. Pacient se sleče od pasu navzdol, nato ga namestimo na preiskovalno mizo. Medicinska sestra mu v veno vstavi iglo, po kateri bo injiciran Buscopan ali Glukagon za razširitev debelega črevesja. Nato se v analno odprtino uvede rektalna cevka. Po cevki se insulflira zrak, približno 30 do 40 vpihov oz. do občutenja bolečine pri pacientu. Nato centriramo pod rebarni lok.

V CT operacijsko postajo vnesemo pacientove podatke in izberemo program za CT kolonografijo v pronaciji. Nato poslikamo predel od rebernega loka do simfize in slikanje ponovimo še na trebuhu, v supinaciji.

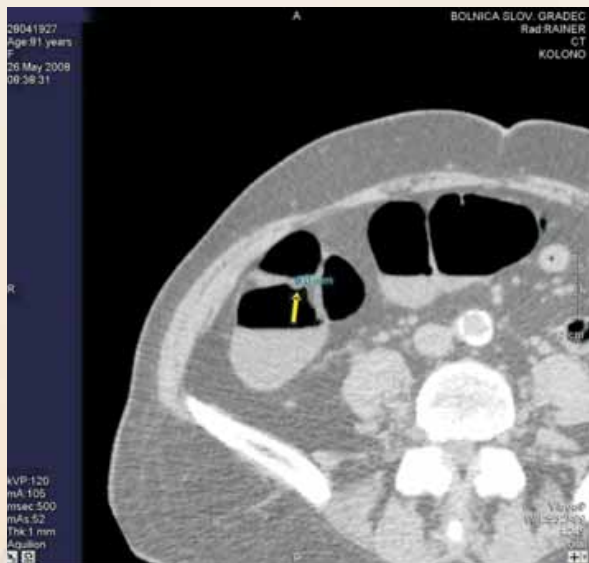Po končani preiskavi obvestimo pacienta o postopkih glede izvidov in ga napotimo v čakalnico, kjer počaka približno 20 minut, nato mu odstranimo iglo iz roke.

3 REZULTATI IN RAZPRAVA

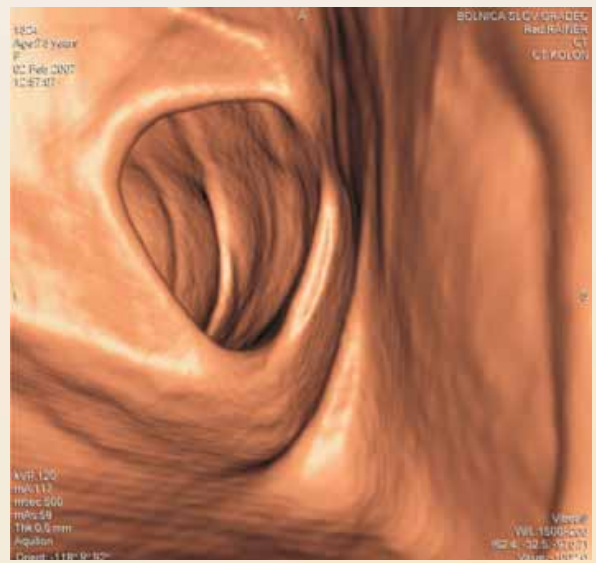
3.1 Interpretacija CTkolonografije

Po opravljeni preiskavi se pridobljeni podatki naložijo na računalniško postajo. Podatke zdravnik radiolog lahko pregleda z 2D ali s 3D prikazom. Kateri način interpretacije bo izbral, je odvisno predvsem od njegovih izkušenj,

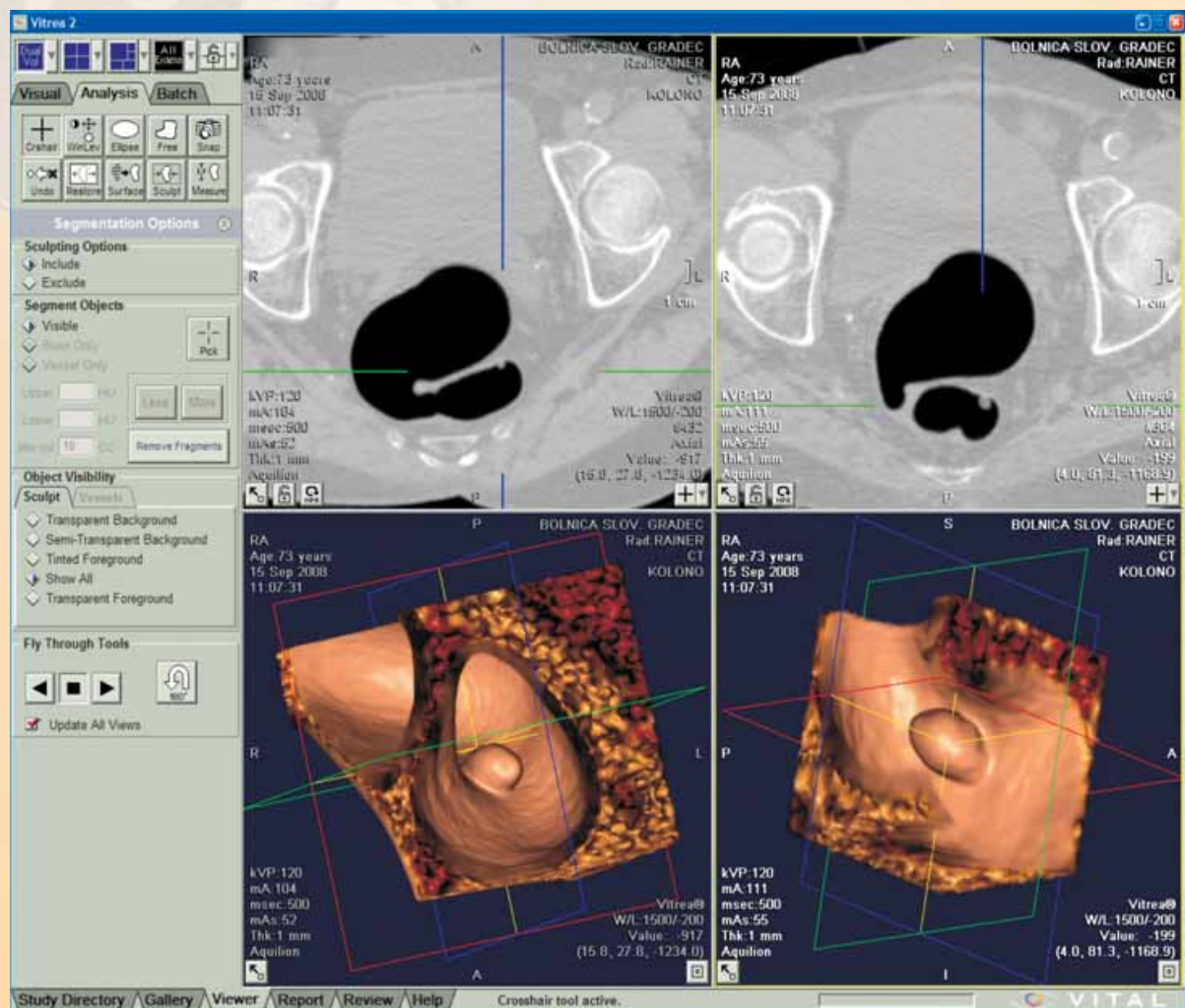
diagnostična radiološka tehnologija



Slika 1: 2D prikaz polipa .



Slika 2: Prikaz v 3D obliki .



Slika 3: Istočasni pregled debelega črevesja v obeh načinih (zgoraj 2D, spodaj 3D).

programske opreme, ki jo uporablja in pa vsake preiskave posebej.

Prednosti 2D obdelave:

- prepoznavna fecesa,
- prikaz določenega predela debelega črevesja pod endoluminalno tekočino,
- takojšen prikaz črevesja v supinaciji in pronaciji, saj se s tem prepričamo, da je bilo celotno črevesje pregledano in da opazujemo gibanje lezij.

Prednosti 3D obdelave:

- natančen pregled črevesja,
- prikaz subtilnih lezij,
- prikaz težavnejših predelov kot sta rektum, cekum ter zavrtih črevesnih vijug

Združenje ESGAR (2007) priporoča, da je najbolje uporabiti kombinacijo obeh načinov interpretacije, ker ima vsak način svoje prednosti. Večina izkušenih radiologov priporoča najprej uporabo 3D prikaza za označevanje sumljivih delov in nato natančno pregledovanje označenih delov v 2D MPR prikazu (Taylor, 2007).

3.2 Prednosti in slabosti CT kolonografije

Prednosti so:

- visoka senzitivnost in specifičnost,
- manj invazivna od optične kolonoskopije,
- možen "pogled" v vse smeri, tudi nazaj, predeli za gubami niso slepa področja,
- prikaže dodatne spremembe izven kolona pri simptomatskih bolnikih in pri zamejitvi kolorektalnega raka,
- hitra izvedba
- malo komplikacij (vazovagalne reakcije, perforacija: 9 na 17000 posegov)

Slabosti so:

- ni mogoča odstranitev odkritih polipov
- presoja pomena polipov na osnovi njihovih velikosti, morfolojije
- mnogo nerešenih vprašanj
 - kje je še varen prag velikosti polipa?
 - kaj početi s polipi, manjšimi od 5 mm?
 - sledenje (CTC ali optična koloskopija?)
- neoptimalna preiskava ni diagnostična!
- sevanje (Rainer, 2008).

3.3 Naše izkušnje s CT kolonografijo

3.3.1 Statistika preiskav v Splošni bolnišnici Slovenj Gradec

V Splošni bolnišnici Slovenj Gradec smo pričeli s o CT kolonografijami februarja leta 2007 in smo jih do avgusta 2009 izvedli več kot 125. V letu 2009 smo obravnavali 6 moških in 17 žensk v starosti od 38 do 81 let. Pacienti

so prihajali neposredno po optični kolonoskopiji ali pa so bili napoteni na CT kolonografijo preventivno zaradi hematohezije (odvajanje svetlordečega krvavega fecesa).

3.3.2 Protokol v Splošni bolnišnici Slovenj Gradec

V Splošni bolnišnici Slovenj Gradec uporabljamo aparat CT Toshiba Aquilion 64. Uporabljamo naslednji protokol:

- 120 kV
- 200 mA
- pitch 1
- 64 x 0.5 mm rez
- maksimalni 20% rekonstrukcijski overlapping,
- mehko tkivno rekonstrukcijsko jedro
- slikovni filter: Q06

3.3.3 Dozna obremenitev pacientov

Doza, ki jo prejme pacient pri preiskavi je močno odvisna od parametrov, ki jih uporabimo pri slikanju: kV, mA, čas rotacije, velikost gorišča, debelina reza, pitch in velikost vidnega polja (field of view - FOV). Pomembna pa je še ena spremenljivka, in sicer zaslanjanje rentgenskega snopa, saj lahko enako debelino reza dobimo pri različnih zaslanjanjih.

Dozna obremenitev pri naših je v povprečju znašala med 18,5 mGy in 24,4 mGy.

Dozo, ki jo prejme pacient, zmanjšujemo na dva načina:

- izbira pravilnega protokola in parametrov slikanja,
- da ima aparat vgrajen tak sistem za avtomatsko kontrolo ekspozicije, ki omogoča, da je dozna obremenitev pri izbiri optimalnih parametrov slikanja čim manjša.

Tako lahko pričakujemo boljšo kvaliteto slike in manjšo dozno obremenitev pacienta.

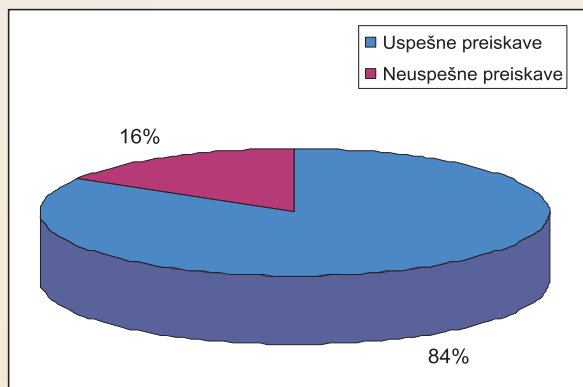
Pri vsakem pacientu smo prilagajali protokole z zmanjševanjem že programske nastavljenih kV, mA in z omejevanjem slikovnega polja pri slikanju. S spremembo protokolov smo vplivali tudi na kvaliteto slike, saj sprememba mA vpliva na nivo šuma v sliki. Zelo pomembno je, da določimo tisto raven šuma, pri kateri je slika še diagnostično uporabna.

Bistvo je, da dozne omejitve niso edini varovalni dejavnik, ampak je treba predvsem upoštevati še načelo ALARA (as low as reasonably achievable). To pomeni, da naj bo doza čim nižja, kolikor dopuščajo parametri, da bo preiskava diagnostično še sprejemljiva. Dejanska izpostavitve sevanju naj bo čim nižja.

4 ZAKLJUČEK

Uspešno izvedenih preiskav v letu 2009 je bilo kar 82%; mednje uvrščamo tiste preiskave, ki so dovolj dobro opravljene za postavitve diagnoze. Pri nekaterih smo ugotovili elongacija (podaljševanje posameznih delov kolona), najdenih je bilo 11 polipov velikosti med 6 in 9 mm ter 2 divertikla.

Vzroka za manj uspešne preiskave sta bila: nezadostna distenzija kolona in prisotnost endoluminalne tekočine v debelem črevesju.



Graf 1: Grafični prikaz razmerij med uspešnimi in manj uspešnimi preiskavami

4.1 Prihodnost CT kolonografije

V svetu se CT kolonografija razvija kot presejalna metoda, ker je minimalno invazivna. Podatki pa kažejo tudi na večjo uspešnost zaznave polipov pri CT kolonografiji kot pri optični kolonoskopiji.

5 LITERATURA

Boudghene F (2007). *State of the art CT colonography: Brief overview and issues*. Nice: 6th ESGAR hands-on workshop on CT-Colonography.

Cadi M (2007). *Practical issues (technique, insufflation)*. Nice: 6th ESGAR hands-on workshop on CT-Colonography.

Gryspeerd S (2005). http://www.vctc.eu/SITE/contact_us.html <18. 05. 2009>

Hassan C (2007). *Polyps and Colorectal Cancer*. Nice: 6th ESGAR hands-on workshop on CT-Colonography.

Lefere P, Gryspeerd S (2008).

<http://www.diagnosticimaging.com/display/article/113619/1180507> <20. 05. 2009>

Pickhardt PJ, Choi RJ, Hwang I, Butler J A, Puckett M L, Hildebrandt H A (2003). *Computed Tomographic Virtual Colonoscopy to Screen for Colorectal Neoplasia in Asymptomatic Adults*. Massachusetts: *New England Journal of Medicine*. 2191-2199.

Rainer S (2008). *CT kolonografija - prve izkušnje*. Ptuj: 4. kongres radiologov Slovenije.

RSNA (2009). http://www.radiologyinfo.org/en/info.cfm?PG=ct_colo# <20. 05. 2009>

Taylor S (2007). *Interpretation methods:2D versus 3D*. London: 6th ESGAR hands-on workshop on CT-Colonography.

Taylor S A, Laghi A, Lefere P, Halligan S, Stoker J (2007). *Consensus statement on CT colonography*. Berlin: *European society of gastrointestinal and abdominal radiology (ESGAR)*, 575-579