

Strokovni članek

MAGNETNO REZONANČNA SPEKTROSKOPIJA PRI SUMU NA MOŽGANSKI TUMOR

Professional Article

MAGNETIC RESONANCE SPECTROSCOPY IN SUSPECTED BRAIN TUMOUR

Tina Lončarič, dipl. inž. rad. tehn., Univerza v Ljubljani, Medicinska fakulteta, Center za klinično fiziologijo, Vrazov trg 2, 1000 Ljubljana, tina.loncaric@mf.uni-lj.si

mag. Janez Podobnik, dipl.inž.rad., pred., Univerzitetni klinični center Ljubljana, Klinični inštitut za radiologijo, Zaloška c. 7, 1000 Ljubljana, janez.podobnik@kclj.si

Nuška Pečarič Meglič, dr. med., specialistka nevroradiologinja, Univerzitetni klinični center Ljubljana, Klinični inštitut za radiologijo, Zaloška c. 7, 1000 Ljubljana, nuska.pecaric@kclj.si

POVZETEK

Uvod: Magnetno resonančna spektroskopija (MRS) je neinvazivna preiskava, ki omogoča zaznavo prisotnosti tumorjev in meri biokemične spremembe v možganih. Namen prispevka je izpostaviti njen glavni pomen pri diagnostiki različnih možganskih sprememb in bolezni.

Metode: Metodi dela sta pregled literature in retrospektivni pregled baze 13 pacientov z napotno diagnozo možganski tumor, pri katerih so v obdobju od januarja 2011 do januarja 2012 opravili MRS za razjasnitev napotne diagnoze možganski tumor. V raziskavo so bili zajeti pacienti v starosti od 5. do 70. leta starosti, rezultate sprememb vrednosti posameznih metabolitov pri izbranih vrstah bolezenskih sprememb v možganih pa smo primerjali z navedbami v literaturi.

Rezultati: Prikazani so magnetno resonančni spektri bolezenskih sprememb pri pacientih, ki so opravili MRS, s pomočjo katere so bile ugotovljene vrste bolezenskih sprememb kot so absces, astrocitom, glioblastom multiforme, gliom, demielinizacijski plak, metastaza itd.

Razprava in zaključek: MRS pomaga pri postavitvi diagnoze, razlikuje med benignimi in malignimi spremembami, vendar ne vedno uspešno. Nemirni pacienti in uporaba neprimerne tuljave za slikanje glave lahko v magnetno resonančnem spektru povzročijo veliko dodatnega šuma in tako onemogočijo diagnosticiranje možganskih sprememb.

Ključne besede: magnetno resonančni spekter, metaboliti, ppm, pulzni zaporedji STEAM in PRESS.

ABSTRACT

Introduction: The magnetic resonance spectroscopy (MRS) is a non-invasive diagnostic test for detecting the presence of tumours and for measuring biochemical changes in the brain. The purpose of this article was to highlight its purpose in connection with diagnosing brain tumours and brain diseases.

Methods: Literature review and the retrospective database review of 13 patients with the referral diagnosis of brain tumour who in the period from January 2011 to January

2012 underwent MRS to clarify the referral diagnosis of brain tumour. The study included patients aged 5 to 70 years and the results of changes in the value of individual metabolites in selected types of pathological changes in the brain were compared with the published literature.

Results: The magnetic resonance spectra of pathological changes are shown with patients who underwent MRS in order to determine the types of pathological changes such as abscess, astrocytoma, glioblastoma multiforme, glioma, demyelinating plaque, metastasis, etc.

Discussion and conclusion: The purpose of the MRS is to distinguish between benign and malignant changes, however it is not always successful. Restless patients and the use of unsuitable coils for head imaging can cause a lot of additional noise in the magnetic resonance spectrum and thus prevent the diagnosis of brain changes.

Key words: magnetic resonance spectrum, metabolites, ppm, the STEAM and PRESS pulse sequences.

UVOD IN NAMEN

Magnetno resonančna spektroskopija (MRS) je neinvazivna preiskava, ki meri biokemične spremembe v možganih in zaznava prisotnost tumorjev (Orgon in Vagal, 2010). MRS deluje na enakih fizikalnih načelih kot magnetno resonančna tomografija (MRT), kjer prihaja do izmenjave energije med zunanjim magnetnim poljem in jedri atomov v človeškem telesu. Najpomembnejša razlika med MRT in MRS je ta, da pri MRT dobimo dvo ali tridimenzionalne slike, pri MRS pa spekter možganskih metabolitov (Medical Policy, 2011). MRT daje informacije o anatomski strukturi tkiva preiskovanega dela telesa ter podatke o distribuciji vode in maščobe v telesu, MRS pa omogoča pridobiti biokemične informacije o sestavi tkiv v telesu. MRT prikaže lokacijo in obliko tumorja, MRS pa stopnjo njegove agresivnosti (In vivo magnetic resonance spectroscopy, 2011).

Glavni cilji MRS, ki je razmeroma nova diagnostična metoda, so (Koren, 2002):

1. diferenciranje diagnoz bolezenskih procesov,
2. ocenjevanje napredka bolezni in
3. ocenjevanje končnega rezultata zdravljenja.

diagnostična radiološka tehnologija

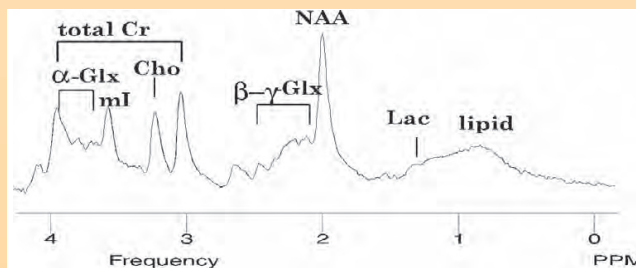
Protonsko MRS kot spektroskopsko preiskavo najpogosteje uporabljajo v nevroradiologiji. Človeški možgani vsebujejo na stotine različnih metabolitov, vendar pa protonska MRS lahko odkrije le tiste, katerih koncentracija je vsaj mili-molarna.

MR protonski spekter prikazuje metabolite v določenem zaporedju. Metaboliti so prikazani kot serija vrhov v grafu, MR spektru. Vrh lahko opišemo kot MR signal skupine protonov, na primer treh protonov CH_3 molekulske skupine. Položaj njenega vrha na horizontalni osi je odvisen od lokalnega magnetnega polja na mestu te skupine protonov. Horizontalna os je os kemičnega premika ali frekvenčna os. Vrhovi protonov različnih molekulskih skupin v različnih spojinah so na horizontalni osi na različnih položajih, glede na magnetno polje, ki ga ustvarja njihova molekulska skupina, resonirajo pri različnih frekvencah. Položaj vrha na osi kemičnega premika je značilen za vsako posamezno spojino oziroma možganski metabolit. Višina vrha ali ploščina pod krivuljo pomeni količino metabolita, ki je prikazan z grafom. Graf prikazuje razmah resoniranja metabolitov v določeni frekvenci. Abscisa os označuje resonančno frekvenco v enoti ppm (angl. parts per million) ali v Hz (hertz), ordinatna os pa izraža velikost signala. Vrh spektra pokaže prisotnost oziroma odsotnost ter količino metabolitov in predstavlja biokemični prstni odtis možganov (Danielsen in Ross, 1999). Glavni možganski metaboliti so predstavljeni v tabeli 1.

Tabela 1: Glavni možganski metaboliti (Sajjad in Alam, 2007)

Vrsta metabolita	Pomen metabolita	Vrh v MR spektru
n-acetil aspartat (NAA)	marker nevronov	2,0 ppm
holin (cho)	indikator gostote celic in izmenjave snovi skozi celično membrano	3,22 ppm
kreatin (cr)	povezan s prenosom celične energije	3,0 ppm
laktat (lac)	odsoten v normalnem tkivu možgan, prisoten pri procesu anaerobne glikolize	1,33 ppm
lipid (lip)	povišan pri pojavu tumorja, infekcije ali metabolnega procesa	1,3 ppm
mio-inositol (ins)	sladkor, marker v znotrajceličnih osmotskih procesih	3,56 / 4,06 ppm
glutamat/glutamin/gaba	nevrotransmiterji, markerji nevronske-glijalnih interakcij	2,0 - 2,5 ppm / 3,4 - 3,7 ppm

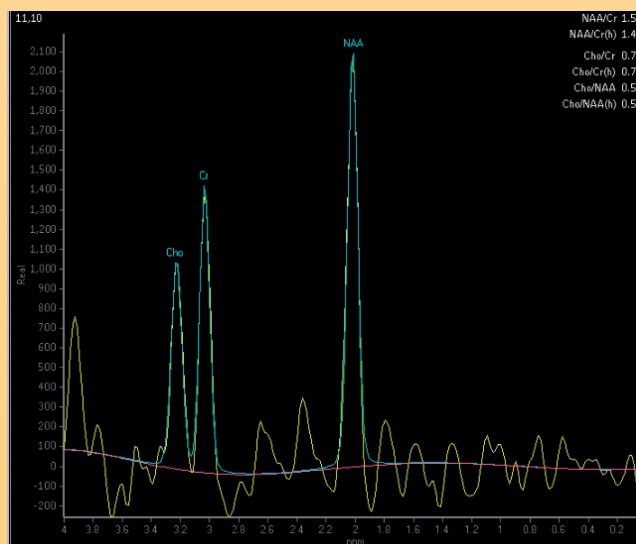
Osnovni metaboliti so n-acetil aspartat (NAA), holin (Cho) in kreatin (Cr). Količina metabolita je izražena v razmerju višine metabolita glede na Cr, ki ima med vsemi metaboliti najbolj stabilno koncentracijo. Ppm skala se po dogovoru bere od leve proti desni (Hasselink). Protonski MR spekter na sliki 1 prikazuje razmerje metabolitov v normalnih možganih pri odraslem človeku, kjer dominantni vrh, ki je najvišji, predstavlja metabolit NAA (2,0 ppm), sledijo mu kreatin (3,0 ppm), holin (3,22 ppm) in glutamat/glutamin v dvema vrhovoma levo od NAA, na desni strani pa se nahajajo laktat (Lac) (1,33 ppm) in lipidi (1,3 ppm).



Slika 1: Protonski MR spekter normalnega možganskega tkiva (Royal Philips Electronics N.V., 2006)

Razmerja med metaboliti pomagajo pri razlikovanju med posameznimi vrstami tumorjev in določanju vrste bolezni opazovanega tkiva.

Pri MRT celotni signal iz vseh protonov v vsakem volumskem elementu pripomore k nastanku slike. Če bi za nastanek slike uporabili celotni signal, bi bila spektralna vrhova vode in maščobe tako velika, da bi ostale metabolite naredila nevidne. Ker nas pri MRS voda in maščoba ne zanimata, se maščobi izognemo s postavitvijo volumskega elementa, v katerem opravimo meritve v izbrano področje možganov tako, da se izognemo maščobi, kostnemu mozgu in lasišču. Zasičenje signala vode (angl. water suppression) dosežemo z uporabo sekvenčnega zaporedja CHES (angl. CHEMical-Shift-Selective) ali IR (angl. Inversion Recovery). Metode zasičenja vode so ekscitacija, inverzija, SWAMP in BASING pulz (Royal Philips Electronics N.V., 2006).



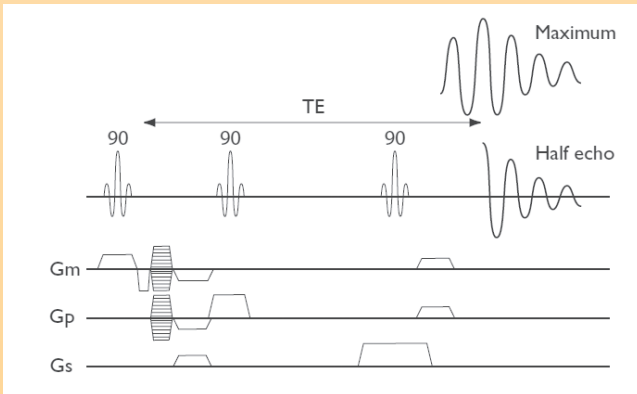
Slika 2: MR spekter normalnega možganskega tkiva (Univerzitetni klinični center Ljubljana, Klinični inštitut za radiologijo, Nevroradiološki oddelek, 2010)

Pri teh tehnikah uporabljamo dve vrsti pulznih zaporedij in sicer STEAM in PRESS:

- **STEAM** (angl. STimulated Echo Acquisition Mode) (slika 3) je pulzno zaporedje z 90° radiofrekvenčnim pulzom, ki pridobiva signal kot zaporedje gradient echo. Zaporedje zagotavlja krajši čas odmeva, vendar na račun slabšega razmerja signal-šum (Hasselink). STEAM vsebuje tri 90° pulze. Želeni končni signal dosežemo z vzbujevalnim pulzom, ki ga sestavljajo transverzalna magnetizacija

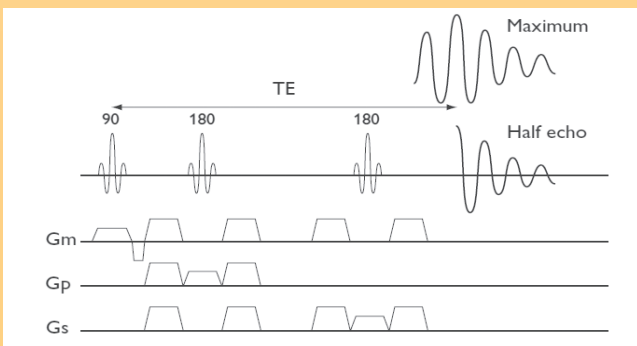
diagnostična radiološka tehnologija

iz prvega 90° pulza, sprememba v longitudinalno magnetizacijo v drugem 90° pulzu in vrnitev nazaj v transverzalno magnetizacijo v tretjem 90° pulzu. Čas med drugim in tretjim pulzom, ko je magnetizacija v longitudinalnem stanju, se imenuje čas mešanja (angl. mixing time). Ta čas ima vpliv na pojav določenih metabolitov v MR spektru, kot so npr. laktat, glutamin/ glutamat.



Slika 3: STEAM pulzno zaporedje (Royal Philips Electronics N.V., 2006)

- **PRESS** (angl. Point REsolved Spectroscopy) (slika 4) je pulzno zaporedje s 180° radiofrekvenčnim pulzom (Hasselink). PRESS je metoda izbora v protonski MRS. Zaporedje vsebuje 90° vzbujevalni pulz, kateremu sledita dva 180° pulza (Royal Philips Electronics N.V., 2006). V izbranem pulznem zaporedju začetnemu 90° radiofrekvenčnemu pulzu sledi fazni gradient. Da izničimo nezaželen signal proste precesije, sta 180° pulza postavljena med dva izravnalna gradienta. Moč gradienta in trajanje izravnalnih gradientov določa kontrola parametrov meritve (Royal Philips Electronics N.V., 2006). Trenutno je PRESS preferenčna metoda izbora, predvsem na račun boljšega razmerja signal-šum (Koren, 2002).



Slika 4: PRESS pulzno zaporedje (Royal Philips Electronics N.V., 2006)

MRS se lahko izvaja z različnimi metodami. Med njimi bomo izpostavili dve. Prva je SVS (angl. Single-Voxel Spectroscopy), pri kateri en sam volumski element postavimo na izbrano področje tkiva in z njegovo pomočjo pridobimo celoten spekter metabolitov. Druga metoda je MVS (angl. Multi-Voxel Spectroscopy), na podlagi katere spekter metabolitov pridobimo iz velikega števila volumskih elementov,

postavljenih v izbrani del tkiva (Sajjad in Alam, 2007). MVS imenujemo tudi slikanje kemijskega premika (angl. Chemical Shift Imaging – CSI). V primeru, da izvajamo slikanje v eni rezini je to 2D tehnika, če uporabimo večrezinsko tehniko, pa 3D tehnika. Tehnika SVS se uporablja pri postavljanju začetnih diagnoz, ker je razmerje signal-šum visoko in zajame prikaz vseh metabolitov. Tehnika MVS pa se uporablja za oceno odgovora na zdravljenje bolezni in morebitne ponovitve tumorja (Hasselink).

Eden izmed parametrov, ki močno vplivajo na obliko spektra metabolitov je TE (čas odmeva). S kratkim TE (30 msec) prikažemo metabolite s kratkim in dolgim časom T2 relaksacije, z dolgim TE (270 msec) pa tiste z dolgim T2 časom. Kratek TE omogoča bolj natančno diagnosticiranje možganskih sprememb na splošno, medtem ko je dolgi TE primernejši za diagnosticiranje posameznih bolezenskih sprememb na primer meningeomov (Majos et al., 2004).

Metoda MRS se uporablja pri odkrivanju metaboličnih sprememb v možganskih tumorjih, pri možganskih boleznih in spremembah, kot so možganski infarkt, Alzheimerjeva bolezen, depresija, epilepsija, infekcije in nevrodegenerativne bolezni, kjer prihaja do porušenega razmerja metabolitov v normalnem MR spektru (In vivo magnetic resonance spectroscopy).

Namen prispevka je predstaviti metodo magnetno resonančne spektroskopije, ki kot razmeroma nova diagnostična metoda omogoča pridobitev biokemičnih informacij o tkivih v človeškem telesu. V raziskovalnem delu prispevka bomo prikazali glavni pomen uporabe metode MRS pri različnih možganskih spremembah in boleznih ter rezultate uporabe te metode, kot spektralni prikaz vrednosti posameznih metabolitov pri določeni možganski spremembi npr. možganskem tumorju ali metastazi itd.

METODE

Metodi, ki smo ju uporabili, sta pregled literature, ki obravnava MRS in retrospektivni pregled baze pacientov (Univerzitetni klinični center Ljubljana, Klinični inštitut za radiologijo, Nevroradiološki oddelek), pri katerih so opravili MRS za razjasnitev napotne diagnoze možganski tumor, v obdobju od januarja 2011 do januarja 2012. Zajeli smo 13 pacientov, od tega 8 žensk in 5 moških v starosti od 5. do 70. leta starosti, ki so jim z MRS diagnosticirali možganski tumor oziroma druge spremembe v možganih.

V tabeli 2 so osnovni podatki o aparatu, na katerem so bile preiskave MRS izvedene, delovni postaji, programski opre, vrsti tuljave in uporabljenem pulznem zaporedju.

Tabela 2: Osnovne značilnosti MR aparata

Aparat	Philips Achieva 1.5 T Nova, HP gradients, 16 channel
Delovna postaja	EMW – Extended MR WorkSpace
Programska oprema	SpectroView
Tuljava	Sense Head coil 1.5 T, 8 elements
Pulzno zaporedje	PRESS

REZULTATI

Pri vseh pacientih z napotno diagnozo suma na možganski tumor, ki so predhodno opravili CT preiskavo, se ni moglo ugotoviti, za kakšno spremembo oziroma vrsto tumorja gre. Predstavljene so značilnosti patoloških MR spektrov pacientov, pri katerih so za določitev diagnoze uporabili preiskavo MRS. V tabeli 3 so pacienti označeni z zaporednimi

številkami od 1 do 13, naveden je njihov spol in starost, s pomočjo MRS ugotovljena diagnoza, spremembe vrednosti posameznih metabolitov in uporabljena metoda slikanja.

Tabela 3: Podatki o pacientih zajetih v raziskavo

Zaporedna številka pacienta	Spol	Starost	Vrsta bolezenske spremembe	Spremembe vrednosti metabolitov	Metoda slikanja
1	moški	68 let	absces	↑laktat ↑↑prosti lipidi ↑aminokisliline ↑sukcinat	2D PRESS TE 144 ms
2	ženski	54 let	astrocitom oziroma primarni limfom	↓NAA ↑holin	SV PRESS TE 31 ms, SV PRESS TE 144 ms
3	ženski	50 let	svež demielinizacijski plak, limfomska sprememba manj verjetna	↓NAA ↑holin lipidni vrh prisoten laktat	3D PRESS TE 144 ms
4	ženski	58 let	glioblastom	↓↓↓NAA ↑↑↑holin ↑laktat ↑lipidi	3D PRESS TE 144 ms
5	ženski	58 let	maligni astrocitom (gradus III do IV)	↑holin ↓NAA ↑laktat ↑lipidi	2D PRESS TE 144 ms, 3D PRESS TE 144 ms
6	ženski	5 let	maligni gliom	↓NAA ↑holin ↑laktat ↑lipidi	3D PRESS TE 144 ms, SV PRESS TE 29 ms
7	moški	17 let	gliom mesencefalona	↓NAA ↑holin	2D PRESS TE 144 ms
8	ženski	61 let	metastaza	↓↓↓NAA ↑holin ↑laktat ↑lipidi	2D PRESS TE 144 ms
9	ženski	26 let	gliom 4. ventrikla	↓NAA ↑holin vrednosti laktata in lipidov niso povišane	2D PRESS TE 144 ms, SV PRESS TE 144 ms
10	ženski	56 let	glioblastoma multiforme oziroma limfom	↓↓↓NAA ↑holin ↑laktat ↑lipidi	3D PRESS TE 144 ms
11	moški	49 let	glioblastoma multiforme	↓↓↓NAA ↑↑↑holin ↑laktat ↑lipidi	2D PRESS TE 144 ms
12	moški	63 let	glioblastoma multiforme	↓↓↓NAA ↑↑↑holin, ↑laktat ↑lipidi	2D PRESS TE 144 ms
13	moški	70 let	demielinizacijska lezija v sklopu borelioze, glivične oziroma parazitarne vnetne spremembe	↓↓↓NAA ↑↑↑holin ↑vrh laktata in lipidov	2D PRESS TE 144 ms

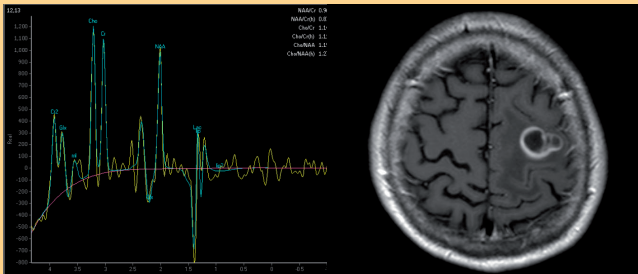
Legenda: ↑ = malo povišano, ↑↑ = zmerno povišano, ↑↑↑ = močno povišano, ↓ = malo znižano, ↓↓ = zmerno znižano, ↓↓↓ = močno znižano

diagnostična radiološka tehnologija

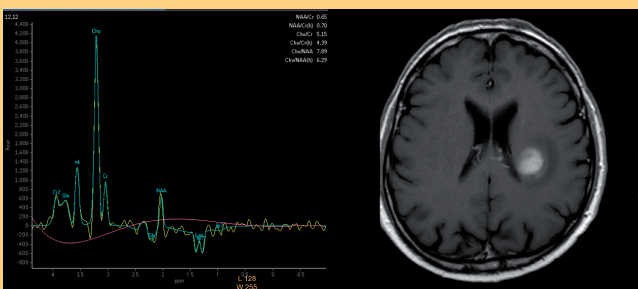
Po opravljeni preiskavi MRS so pri pacientu 1 postavili diagnozo absces zaradi povišanih vrednosti signalov laktata, prostih lipidov, aminokislin in sukcinata. MRS pri pacientu 2 lahko kaže na astrocitom ali pa primarni limfom z znižano vrednostjo NAA in povišanim holinom. Pacientu 5 so zaradi izrazito povišanega holina in znižanega NAA ter prisotnih vrhov laktata in lipidov postavili diagnozo maligni astrocitom stopnje III do IV. Pri pacientih 3 in 13 je MRS pokazala prisotnost demielinizacijskega plaka oziroma lezije, z naslednjimi spremembami vrednosti metabolitov: povišano razmerje holin/kreatin, znižano razmerje NAA/kreatin ter pojav vrhov lipida in laktata. Pacientom 6, 7 in 9 so diagnosticirali gliom, vendar spremembe vrednosti metabolitov niso pri vseh enake, saj so pri pacientu 6 vrednosti laktata in lipidov povišane, pri pacientu 9 pa ne. Pri pacientu 7 z gliomom mesencefalona je povišan holin, znižan NAA in povišana vrednosti lipidov. Pacientom 4, 10, 11, 12 so postavili diagnozo glioblastom oziroma glioblastom multiforme. Spremembe vrednosti metabolitov se pri tej možganski bolezni kažejo v povišanih vrednostih holina, znižanih vrednostih NAA ter pojavu vrhov laktata in lipidov. Pacient 8 ima metastazo, za katero so značilne odsotnost NAA, povišane vrednosti holina ter pojav vrhov laktata in lipidov.

Za dokončno postavitev diagnoze pri različnih možganskih spremembah je potrebno oceniti izgled spremembe na MRT slikah ter spremembe vrednosti metabolitov in razmerja med vrednostmi posameznih metabolitov.

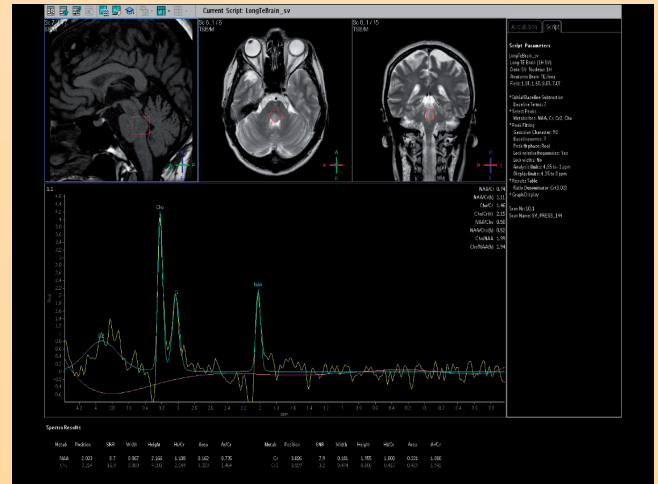
V nadaljevanju so prikazani MR spektri možganskih sprememb izbranih pacientov z različnimi vrstami bolezni.



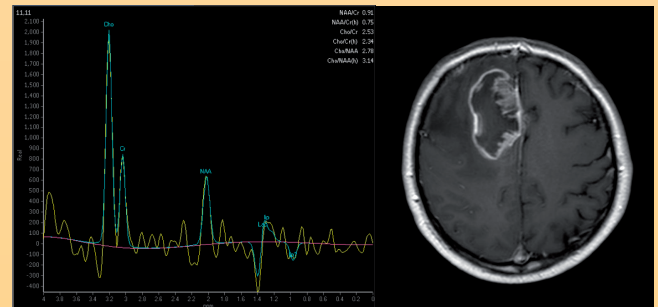
Slika 5: MR spekter možganske spremembe in MR slika s kontrastnim sredstvom pacienta 1 (absces) (Univerzitetni klinični center Ljubljana, Klinični inštitut za radiologijo, Nevroradiološki oddelek, 2010)



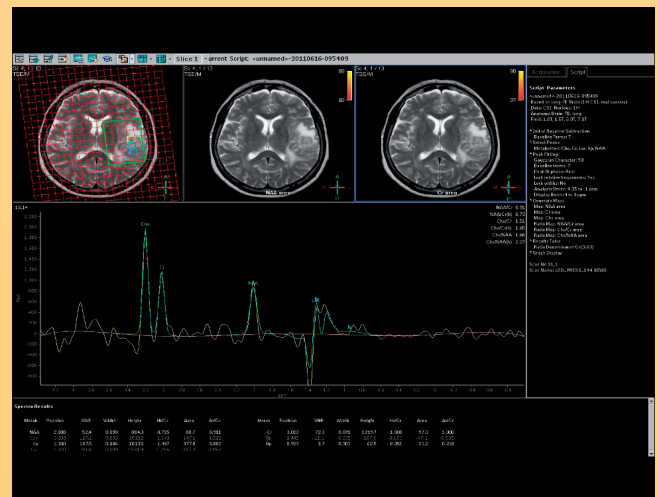
Slika 6: MR spekter možganske spremembe in MR slika s kontrastnim sredstvom pacienta 13 (demielinizacijska lezija) (Univerzitetni klinični center Ljubljana, Klinični inštitut za radiologijo, Nevroradiološki oddelek, 2010)



Slika 7: Nastavitev SV meritve in MR spekter možganske spremembe pacienta 9 (gliom) (Univerzitetni klinični center Ljubljana, Klinični inštitut za radiologijo, Nevroradiološki oddelek, 2010)



Slika 8: MR spekter možganske spremembe in MR slika s kontrastnim sredstvom pacienta 12 (glioblastoma multiforme) (Univerzitetni klinični center Ljubljana, Klinični inštitut za radiologijo, Nevroradiološki oddelek, 2010)



Slika 9: Nastavitev 2D MVS meritve in MR spekter možganske spremembe pacienta 8 (metastaza) (Univerzitetni klinični center Ljubljana, Klinični inštitut za radiologijo, Nevroradiološki oddelek, 2010)

RAZPRAVA

MRS se kot neinvazivna diagnostična metoda uporablja za pomoč pri ločevanju med različnimi bolezenskimi procesi, ki imajo podobno morfološko sliko (na primer tumorsko tvorbo, abscesom ali infekcijo) in pri določanju stopnje malignosti.

V prvem delu razprave so opisane spremembe vrednosti posameznih metabolitov pri akutni možganski kapi, gliomatozi možganov ter primarni in sekundarni neoplazmi. Spremembe vrednosti metabolitov pri teh boleznih bomo opisali, kot jih navaja literatura in jih ne bomo primerjali z MR spektri obravnavanih pacientov, ker ti tovrstnih bolezenskih sprememb niso imeli.

Po **akutni možganski kapi** se pojavi laktat, ki v normalnih možganih ni prisoten, NAA in kreatin pa se znižata (Vink, 1997). Saunders (2000) navaja tudi, da po infarktu prihaja do povečanih vrednosti holina.

Pri **gliomatozi možganov** MRS omogoča oceno razširjenosti boleznih in nadomešča biopsijo, ki tudi lahko potrdi to bolezen. Rezultati preiskave kažejo na povišane vrednosti razmerja holin/kreatin in holin/NAA in znižane vrednosti razmerja NAA/kreatin (Bendszusa et al., 2000).

MRS kot ena izmed naprednih tehnik pripomore tudi h klasifikaciji in diagnosticiranju intraaksialnih možganskih tumorjev in tumorjem podobnih tvorb pri odraslih pacientih. Pri **primarnih neoplazmah** glialnega izvora so zvišane vrednosti lipidov, holina in mio-inositola vrednosti NAA pa znižane. Do potrditve **sekundarne neoplazme** vodi povišan signal lipidov, laktata, holina ter znižan signal oziroma odsotnost signala NAA (Al-Okaili et al., 2006).

V nadaljevanju razprave bomo izpostavili možganske spremembe pri obravnavanih pacientih. Podatke o spremembah vrednosti metabolitov, kakršne pri njihovih boleznih najdemo v literaturi, bomo primerjali z njihovimi rezultati MRS.

MRS možganskih **abscesov** kaže na povišan signal aminokislin, laktata, alanina, acetata, piruvata, sukcinata in na odsotnost signala NAA, kreatina in holina (Al-Okaili et al., 2006). V MR spektru pacienta 1 z diagnozo absces so povišane vrednosti laktata, prostih lipidov, aminokislin in sukcinata, kar se sklada z navedbami v literaturi. Signali metabolitov NAA, kreatina in holina so malo nižji, vendar prisotni, ker je rob volumskega elementa zajel tudi del zdrave možganovine.

Za **limfome** je značilen povišan signal lipidov, laktata, holina ter znižan signal NAA (Al-Okaili et al., 2006). Vrednosti spremembe metabolitov v MR spektru pacienta 2 kažejo na astrocitom ali primarni limfom. Vrednosti holina so zvišane, vrednosti NAA znižane, kar je v skladu s podatki v literaturi, vendar pa lipidi in laktat niso prisotni.

Demielinizirane lezije (npr. multipla skleroza) kažejo zvišano vrednost holina in znižan signal NAA (Al-Okaili et al., 2006). Pacienta 3 in 13 z demielinizacijsko lezijo oziroma plakom, vidnim na MRT sliki, imata v MR spektru povišane vrednosti

holina in znižane vrednosti NAA, pojavita pa se tudi vrha lipidov in laktata, kar je skladno z literaturo.

Za **visoko maligne astrocitome** je značilno znižanje razmerja mio-inositol/kreatin, pri **nizko malignih** pa je to razmerje povišano (Sajjad in Alam, 2007). Pacient 5 z diagnozo maligni astrocitom (stopnja III do IV) ima v MR spektru močno povišane vrednosti holina, vrednosti NAA so močno znižane, nekoliko povišane pa so tudi vrednosti laktata in lipidov. Glede na citirano literaturo pri pacientu 5 v MR spektru ni metabolita mio-inositola, zato njegovega razmerja s kreatinom ne moremo oceniti.

Možganski tumorji navadno kažejo povišano vrednost holina, znižano vrednost ali odsotnost NAA, prisotnost laktata in lipidov, ki so v normalnem tkivu odsotni. Ocenjevanje razmerja med vrednostjo holina in kreatina se uporablja za diferenciacijo med nizko malignimi astrocitomi in oligodendrogliomi ter visoko malignimi astrocitomi. Gliomi kažejo na zmerno znižanje vrednosti kreatina (Sajjad in Alam, 2007). Pacient 6 z diagnozo maligni gliom ima zvišane vrednosti laktata in lipidov. Pacient 9 z diagnozo gliom 4. ventrikla nima povišanih vrednosti laktata in lipidov. Pri pacientu 7 z diagnozo gliom mesencefalona se pojavlja vrh lipidov in močno zvišan holin.

V **glioblastomih** oziroma **glioblastomu multiforme** je izrazito povišan holin, povišano je tudi razmerje holin/kreatin (Sajjad in Alam, 2007). Pacienti z diagnozama glioblastoma ali glioblastoma multiforme (pacienti 4, 11, 12) imajo zelo povišan signal holina, vrednosti holina pa pri pacientu 10 z enako diagnozo pa niso izrazito povišane. Prav tako je v MR spektrih pri vseh močno znižan signal NAA, pojavljata se tudi vrhova laktata in lipidov.

Meningeomi kažejo na povišano vrednost holina, znižanje kreatina in skoraj na popolno odsotnost NAA. V okolici **metastaz** lahko opazimo znižano vrednost holina zaradi vazogenega edema in tkivne tekočine, medtem ko je za gliome značilna povišana vrednost holina v okolici zaradi infiltrativne rašče. Metastaze imajo povišane vrednosti holina in se v primerjavi z visoko malignimi gliomi razlikujejo glede na povišano vrednost lipidov. Vrednosti NAA in kreatina so v primerjavi s primarnimi možganskimi tumorji značilno znižane (Sajjad in Alam, 2007). Pacient 8 z diagnozo solitarne metastaze v možganih ima v MR spektru povišan signal holina in znižan signal NAA, kar se sklada z navedbo vrednosti metabolitov v literaturi, ki navaja zvišane vrednosti holina in lipidov v okolici metastaz.

ZAKLJUČEK

Magnetno resonančna spektroskopija kot neinvazivna diagnostična metoda omogoča vpogled v metabolično stanje izbranega tkiva in pomaga pri postavljanju diagnoz bolezenskih procesov, pri ocenjevanju napredka bolezni (na primer malignost tumorja) in tudi pri podajanju ocene končnega rezultata zdravljenja. MRS v nekaterih primerih omogoča postavitev diagnoze, na primer razlikovanje med benignimi in malignimi spremembami, vendar pa preiskava z MRS ni vedno uspešna. Kadar gre za nemirne paciente, ki

se med preiskavo iz različnih vzrokov premikajo, je razmerje signal-šum zelo slabo, kar povzroči v MR spektru veliko dodatnega šuma in onemogoči diagnosticiranje možganskih sprememb. Na poslabšanje MR spektra lahko vpliva tudi uporaba neprimerne tuljave za slikanje glave.

Spremembe vrednosti metabolitov pri obravnavanih pacientih so v večini primerov v skladu s podatki v literaturi, v določenih primerih pa prihaja do odstopanj, med drugim tudi zaradi zgoraj navedenih vzrokov.

Raziskava je lahko izhodišče za nadaljnje raziskave z namenom, da bi oblikovali optimalne tehnične protokole za MRS preiskave, tako da bi bila občutljivost preiskave čim večja.

LITERATURA

- Al-Okaili R N, Krejza J, Wang S, Woo J H, Melhem E R (2006). Advanced MR Imaging Techniques in the Diagnosis of Intraaxial Brain Tumors in Adults. *RadioGraphics* 26: 173-189.
- Bendszusa M, Warmuth-Metza M, Kleina R, Burgera R, Schichora C, Tonna J C, Solymosia L (2000). MR Spectroscopy in Gliomatosis Cerebri. *AJNR* 21: 375-380. <http://www.ajnr.org/content/21/2/375.full> <06.01.2012>
- Hasselink J R. Fundamentals MR Spectroscopy. <http://spinwarp.ucsd.edu/neuroweb/Text/mrs-TXT.htm> <06.01.2012>
- In vivo magnetic resonance spectroscopy (2011). Wikipedia, the free encyclopedia. http://en.wikipedia.org/wiki/In_vivo_magnetic_resonance_spectroscopy <06.01.2012>
- Danielsen E R, Ross B (1999). *Magnetic Resonance Spectroscopy Diagnosis of Neurological Disease*. New York: Marcel Dekker.
- Koren A (2002). Magnetic resonance spectroscopy: an overview of the method and its application in clinical neuroradiology. *Radiol Oncol* 36(2): 95-102.
- Majos C, Sape J M, Alonso J, Serallonga M, Aquilera C, Acebs J J, Arus C, Jaume G (2004). Brain Tumor Classification by Proton MR Spectroscopy: Comparison of Diagnostic Accuracy at Short and Long TE. *AJNR Am J Neuroradiol* 25: 1696-1704.
- Medical Policy (2011). Magnetic resonance spectroscopy. <http://blue.regence.com/trgmedpol/radiology/rad27.html> <06.01.2012>
- Orgon Stamper T, Vagal A (2010). *Magnetic Resonance (MR) Spectroscopy basic level*. Mayfield Clinical & Spine Institute. <http://www.mayfieldclinic.com/PE-MRSpectroscopy.HTM> <06.01.2012>
- Royal Philips Electronics N.V. (2006). *Application Guide*. Volume 4: 9 chapters.
- Sajjad Z, Alam S (2007). Magnetic resonance spectroscopy (MRS): Basic principles and applications in focal brain lesions. *Pak J Neurol Sci* 2(1): 42-46. <http://www.pakjns.com/Previous/Archived/Jan-Mar-07/Contents/docs/Frontiers.pdf> <06.01.2012>
- Saunders D E (2000). MR spectroscopy in stroke. *British Medical Bulletin* 56(2): 334-345. <http://bmb.oxfordjournals.org/content/56/2/334.full.pdf> <06.01.2012>
- Vink R (1997). Magnetic resonance spectroscopy. 261-268. <http://www.neurotraumasociety.org/thebook/Chap14.pdf> <06.01.2012>