

Strokovni članek / Professional article

KAKO DOBRO POZNAME IN KDAJ UPORABLJAMO DODATNE PROJEKCIJE PRI MAMOGRAFIJI

HOW WELL WE KNOW AND WHEN WE USE ADDITIONAL PROJECTIONS IN MAMMOGRAPHY

Špela Tevž¹, Anamarija Kostiov²

¹Splošna bolnišnica Celje, Oddelek za radiologijo, Oblakova ulica 5, 3000 Celje

²Univerza v Ljubljani, Zdravstvena fakulteta, Oddelek za radiološko tehnologijo, Zdravstvena pot 5, 1000 Ljubljana

Korespondenca: asist. Anamarija Kostiov, dipl. inž. rad., E-mail: anamarija.kostiov@zf.uni-lj.si

Prejeto/Received: 12.12.2013

Sprejeto/Accepted: 13.3.2014

POVZETEK

Uvod: Za diagnosticiranje bolezenskih obolenj dojk uporabljamo dve osnovni diagnostični metodi: klinični pregled dojk in mamografijo. Z natančnim diagnosticiranjem je mogoče odkriti drobne, klinično nezaznavne spremembe. Kadar so potrebna dodatna slikanja za pojasnitev in natančnejši prikaz nepravilnosti, vidnih na osnovnih mamogramih se uporabljajo dodatne projekcije.

Namen: Namen raziskave je bil ugotoviti kako dobro poznavamo ter kako pogosto uporabljamo dodatnih projekcij pri mamografijah v Splošni bolnišnici Celje, Zdravstvenem domu Celje in na mamografskem oddelku Onkološkega inštituta Ljubljana.

Metode dela: Pregled literature o dodatnih projekcijah v mamografiji ter uporabi le-teh. Zbiranje podatkov o poznavanju dodatnih projekcij med radiološkimi inženirji s pomočjo anketnega vprašalnika. Sledila je analiza zbranih podatkov in njihova interpretacija v rezultatih.

Rezultati: V raziskavi je sodelovalo 27 radioloških inženirjev, ki so zaposleni v Splošni bolnišnici Celje, Zdravstvenem domu Celje in na Onkološkem inštitutu v Ljubljani. V Splošni bolnišnici Celje so poleg ciljane kompresije in povečave tri radiološke inženirke že kdaj naredile tudi ML, LM in tangencialno projekcijo, medtem ko ostale tri opravljajo samo ciljano kompresijo in povečavo. V Zdravstvenem domu v Celju so poleg ciljane kompresije in povečave delale tudi XCC (2) ter ML projekcijo (1), ena pa je delala samo ciljano kompresijo in povečavo. Na Onkološkem inštitutu v Ljubljani pa so vsi anketirani poleg ciljane kompresije in povečave kdaj naredili tudi ostale dodatne projekcije.

Razprava: Ugotovili sva, da zaposleni na Onkološkem inštitutu poznajo več dodatnih projekcij, kot tisti v Splošni bolnišnici in v Zdravstvenem domu Celje. Poleg ciljane kompresije in povečave poznajo v Celju le še ML in XCC, ena radiološka inženirka pa tudi LM projekcijo.

Ključne besede: Mamografska preiskava, osnovne slikanje pri mamografiji, dodatno slikanje pri mamografiji.

ABSTRACT

Introduction: Two basic diagnostic methods are used to identify breast diseases, i.e. clinical breast examination and mammography. An exact diagnosis makes it possible to detect the smallest, clinically undetectable changes. When additional imaging is needed in order to clarify and display the irregularities seen on the basic mammographs more accurately, additional projections are used.

Purpose: The purpose of the study was to determine how well we know and how often we use additional mammography projections at the Celje General Hospital, Celje Medical Centre and at the mammography section of the Institute of Oncology in Ljubljana.

Methods: Literature review of additional projections in mammography and their use, and collection of data on the knowledge of additional projections among radiographers, using a questionnaire. The collected data were analysed and interpreted.

Results: The study included 27 radiographers from the Celje General Hospital, Celje Medical Centre and the Institute of Oncology in Ljubljana. In the Celje General Hospital, three of the radiographers have had experience with ML, LM and tangential projection, while the other three have conducted only targeted compression and magnification. In Celje Medical Centre, in addition to targeted compression and magnification, the radiographers have conducted XCC projection (2) and ML projection (1). One of them has conducted only targeted compression and magnification. At the Institute of Oncology in Ljubljana, all of the respondents have at some point performed other additional projections, in addition to targeted compression and magnification.

Discussion: We found that the employees at the Institute of Oncology in Ljubljana are familiar with more additional projections compared to the employees of the Celje General Hospital and Celje Medical Centre. In addition to targeted compression and magnification, the employees at the Celje General Hospital and Celje Medical Centre only know ML and XCC, whereas one of the radiographers is also familiar with the LM projection.

Keywords: mammography examination, basic projections in mammography, additional projections in mammography

UVOD

Za ugotavljanje obolenj dojk uporabljamo dve osnovni diagnostični metodi: klinični pregled dojk in mamografijo, opisuje Us (1994). Klinični pregled je prva in najpomembnejša metoda. Vsebuje štiri faze: anamnezo, inspekcijo in palpacijo, zaključek in zamejitev bolezni. Klinični pregled je osnova za odločitev o nadaljnjem postopku, navaja Eržen (1998).

Mamografija je rentgensko slikanje, s pomočjo katerega odkrivamo bolezenske spremembe v dojki. Z njo je mogoče odkriti drobne, klinično nezaznavne spremembe, ki jih ne odkrije nobena druga metoda (Haclar in sod., 2008). Klasična mamografija ostaja kljub tehničnemu razvoju nekaterih drugih slikovno-diagnostičnih metod najzanesljivejša metoda za odkrivanje zgodnjega raka (Jančar, 2009). Kadivec in sod. (1998) opisujejo, da se je s pomočjo mamografije smrtnost zaradi raka dojk močno zmanjšala, predvsem pri ženskah, starih nad 50 let. V primerjavi z drugimi radiološkimi preiskavami so pri mamografiji zahteve glede tehnične opreme in kakovosti slik strožje. Mamografija sodi med najzahtevnejše preiskave v klasični radiologiji, predvsem zaradi strogih zahtev glede tehnike slikanja in nastavitve dojk.

Osnovne projekcije

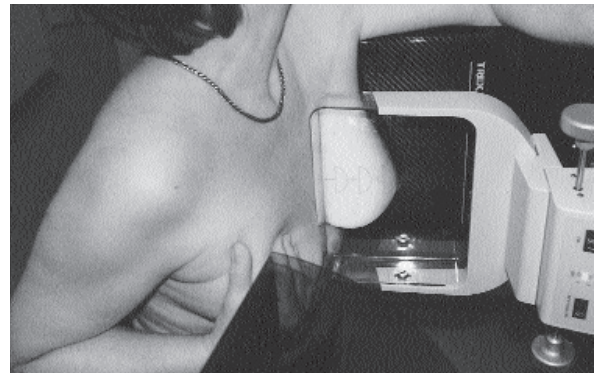Dojke največkrat slikamo v dveh osnovnih projekcijah, to sta CC (cranio-caudalna, žarek poteka v kraniokaudalni smeri) in MLO (medio-lateralna, žarek poteka medio-lateralno). Z njima uspemo prikazati največ tkiva dojk. Uporabljamo ju tako pri diagnostičnih kot pri presejalnih mamografijah. Na MLO projekciji vidimo aksilarni, retromamilarni, centralni in prepektoralni del tkiva dojke, vse do višine mamile ter tkivo nad inframamarno gubo. Nekoliko slabše je prikazan medialni del dojke. CC projekcija dopolnjuje MLO projekcijo, ker prikaže tudi tkivo medialnega dela dojke, struktura tkiva na tej projekciji je bolj jasna, ker je kompresija dojke lažja in enakomernejša. Slabše se prikaže lateralni in prepektoralni del tkiva (Jančar, 1998).

Dodatne projekcije

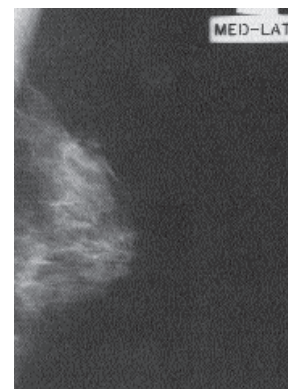
Za pojasnitev in natančnejši prikaz nepravilnosti, vidnih na osnovnih mamogramih uporabljamo številne dodatne projekcije, pri katerih celo dojko ali njene posamezne dele slikamo pod različnimi koti, navaja Jančar (1998). Dodatne projekcije so: ciljana kompresija, ciljana povečava, ML, LM, XCC, XCCM, rolled-on, cleavage, tangencialna (Kranjc in sod. 2004).

Najpogosteje uporabljeni dodatni projekciji sta ciljana kompresija in ciljana povečava. Uporabljamo ju, kadar želimo razjasniti sumljive nepravilnosti, ki so vidne na osnovnih mamogramih (Špeh in sod., 2001). Radiolog sumljivo področje na sliki označi, nato radiološki inženir določi koordinate in jih prenese na dojko ter opravi predpisano projekcijo.

Stransko medio-lateralno (ML) projekcijo uporabljamo takrat, kadar so spremembe v lateralnih kvadrantih dojk.

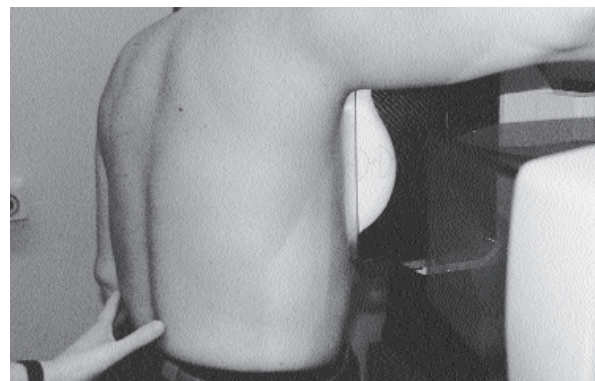


Slika 1: Položaj pacientke pri ML projekciji (Hudales in sod., 2001)

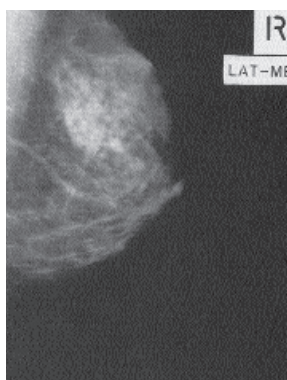


Slika 2: Rentgenogram, ML projekcija (Hudales in sod., 2001)

Latero-medialna (LM) projekcija se uporablja, kadar so spremembe v medialnih kvadrantih.

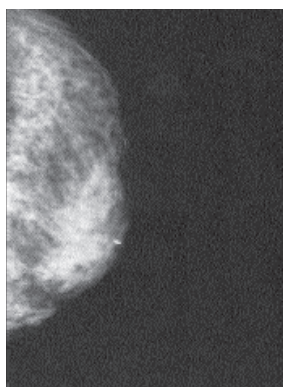


Slika 3: Položaj pacientke pri LM projekciji (Hudales in sod., 2001)

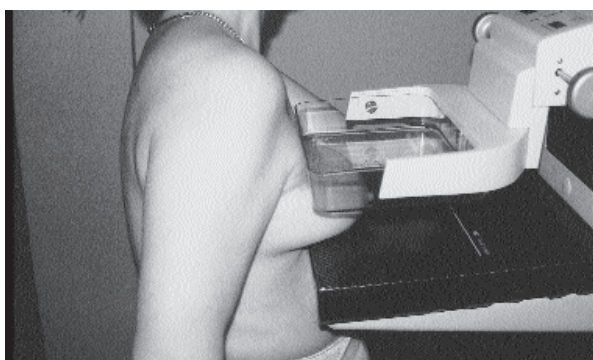

Slika 4: Rentgenogram, LM projekcija (Hudales in sod., 2001)

Pretirano stranske (XCC) projekcije uporabljamo za prikazovanje medialnega ali lateralnega kvadranta dojke, kadar je pacientka močnejše postave ali pa pri lezijah, ki v osnovnih projekcijah niso dovolj dobro prikazane.

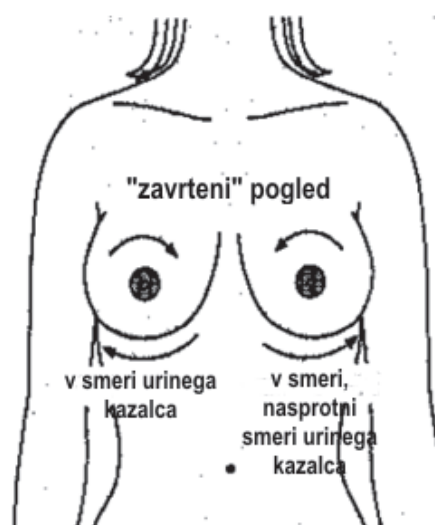


Slika 5: Rentgenogram, XCC projekcija (Hudales in sod., 2001)



Slika 6: Položaj pacientke pri XCCM projekciji (Hudales in sod., 2001)

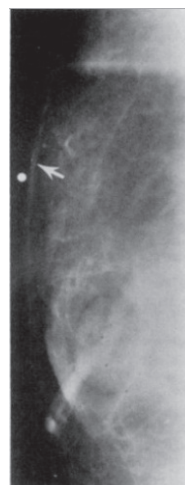
Rolled-on (zavrtena) projekcija se lahko uporablja pred ciljno kompresijo, pa tudi za natančnejšo opredelitev lezije ali razjasnitev zgostitve, ki sta vidni le v eni projekciji ali pa v primeru večjega števila formacij, kjer določamo lego vsake posamezne formacije, navajajo Hudales in sod. (2001).




Slika 7: Prikaz vrtenja dojke pri rolled-on projekciji (Hudales in sod., 2001)

Pri **cleavage (dekolte) projekciji** prikažemo medialni del obeh dojk in prostor med njima.

Tangencialno projekcijo uporabljamo za prikaz kožnih kalcinacij ali lezij, ki ležijo v bližini ali celo na površini kože.



Slika 8: Tangencialna projekcija (Berkowitz et al., 1987)



Slika 9: Tangencialna projekcija, ki prikazuje številne drobne kalcinacije na koži (Muttarak et al., 2009)

Med dodatne projekcije pa sodita tudi slikanje moške dojke, ki je občasno potrebno za izključitev patoloških sprememb in slikanje vsadkov, kjer mamografijo uporabljamo le kot diagnostično metodo in ne kot metodo za presejanje, navajajo Kokot in sod. (2001).

NAMEN

Namen dela je ugotoviti poznavanje ter uporabo dodatnih projekcij pri mamografiji med zaposlenimi v Splošni bolnišnici Celje, Zdravstvenem domu Celje in na mamografskem oddelku Onkološkega inštituta v Ljubljani ter ugotoviti, če poleg ciljane kompresije in povečave opravljajo še kakšno drugo dodatno projekcijo in kakšne težave, če sploh, jim povzročata pozicioniranje pacientk. Raziskovali sva tudi pogostost udeležbe radioloških inženirjev na strokovnih izpopolnjevanjih.

METODOLOGIJA

Najprej sva pregledali relevantno literaturo na temo dodatnih projekcij v mamografiji ter uporabo le-teh. Na kratko sva opisali vsako od njih v Uvodu.

Podatke o poznavanju dodatnih projekcij sva zbrali s pomočjo anketnega vprašalnika. To je kvantitativni pristop zbiranja podatkov, saj poskušamo podatke reducirati na merljive količine, ugotavljati njihove značilnosti in njihove vzorčno-posledične povezave.

Anketni vprašalnik sva, po dogovoru z ustanovo, razdelili med zaposlene na mamografski diagnostiki v Splošni bolnišnici Celje (6 anket), Zdravstvenem domu Celje (3) in na Onkološkem inštitutu v Ljubljani (18). Nato sva zbrane podatke analizirali in jih interpretirali v rezultatih ter podali svoje mnenje v razpravi. Na podlagi dobljenih rezultatov sva dobili odgovor na vprašanje, če so se poleg ciljane povečave in kompresije radiološki inženirji srečali še s katero koli drugo dodatno projekcijo.

REZULTATI

V raziskavi je sodelovalo 27 radioloških inženirjev, ki se z mamografijo srečujejo vsaj enkrat mesečno.

V Splošni bolnišnici Celje je anketni vprašalnik izpolnilo 6 radioloških inženirk, ki mamografijo opravljajo vsakodnevno (4) ali tedensko (2). Čas, ki ga namenijo pacientkam, se giblje med 5 in 10 minutami. Na vprašanje, s katerimi dodatnimi projekcijami se najpogosteje srečujejo, so v veliki večini odgovorile, da s ciljano kompresijo (5) in ciljano povečavo (4), kot je bilo tudi pričakovati, saj sta to najpogosteje uporabljeni dodatni projekciji. Ciljani kompresiji in povečavi pa sledijo ML (3), LM (1) in XCC (1) projekcije. Kar polovica anketiranih za projekcije rolled-on, tangencialna in XCC še ni slišala. Poleg ciljane kompresije in povečave so tri radiološke inženirke že kdaj naredile tudi ML, LM in tangencialno projekcijo, medtem ko ostale tri opravljajo samo ciljano kompresijo in povečavo. Po mnenju vseh je ciljana kompresija za pacientke manj prijetna, dve pa sta mnenja, da sta za pacientko neprijetni obe projekciji, tudi ciljana povečava. Kar štirim pri ciljani kompresiji

in povečavi dela največ težav prenos koordinat iz mamograma na površino dojke ter doseči ujemanje mikrokalcinacije oz. lezije s sredino polja kompresijskega loparčka. Ena ima več težav s pozicioniranjem pacientke, če se mikrokalcinacija ali lezija nahajata v neposredni bližini prsnega koša, ena pa pri teh dveh projekcijah nima težav. Večina anketiranih se izobraževanj iz mamografske diagnostike udeležuje 1 do 2-krat letno oz. kadar so organizirana, na lastno željo.

V Zdravstvenem domu v Celju so bile v anketiranje vključene le tri radiološke inženirke, te se z mamografijo srečujejo vsakodnevno (1) oz. tedensko (2). Dve namenita pacientki, ki vstopi v diagnostiko od 10 do 15 minut, ena pa 5 do 10. Najpogosteje se srečujejo s ciljano kompresijo, ciljano povečavo ter ML in XCC projekcijo. Vse tri so napisale, da ne poznajo rolled-on projekcije, dve pa tudi tangencialne ne. Poleg ciljane kompresije in povečave so od dodatnih projekcij delale tudi XCC (2) ter ML projekcijo (1), ena pa samo ciljano kompresijo in povečavo. Za pacientke je po mnenju anketiranih manj prijetna ciljana kompresija (2). Pri ciljani kompresiji in povečavi dve radiološki inženirki nimata težav pri nastavljanju oz. pri prenosu koordinat, eni pa dela težave le pozicioniranje pacientke, če se lezija nahaja v neposredni bližini prsnega koša. Vse tri se udeležujejo izobraževanj na lastno željo in sicer 1 do 2-krat na leto.

Na Onkološkem inštitutu v Ljubljani je bilo izpolnjenih največ anket (18). Od tega je bilo 13 anketiranih žensk, 5 pa moških, ki mamografijo opravljajo vsakodnevno (11), tedensko (5) in mesečno (2). Vseh 18 radioloških inženirjev porabi v diagnostiki za vsako pacientko 5 do 10 minut časa. Najpogosteje se tudi na Onkološkem inštitutu srečujejo s ciljano kompresijo in povečavo, sledijo jima ML in XCC ter LM in rolled-on projekcije. Trije tangencialne projekcije ne poznajo. Vsi anketirani so poleg ciljane kompresije in povečave kdaj naredili tudi ostale dodatne projekcije (ML, LM, XCC, rolled-on...). Kar 17 anketirancev je mnenja, da je ciljana kompresija za pacientke manj prijetna. Največ radioloških inženirjev (8) ima pri ciljani kompresiji in povečavi težave pri pozicioniranju pacientk, če je lezija v neposredni bližini prsnega koša, sedem jih s tem nima nobenih težav, trije pa imajo probleme s prenašanjem koordinat iz mamograma na površino dojke. Vsi, ki so sodelovali v anketi, se udeležujejo izobraževanj na temo mamografije vsaj 1 do 2-krat na leto, na lastno željo (13) ali pa na željo delodajalca (7).

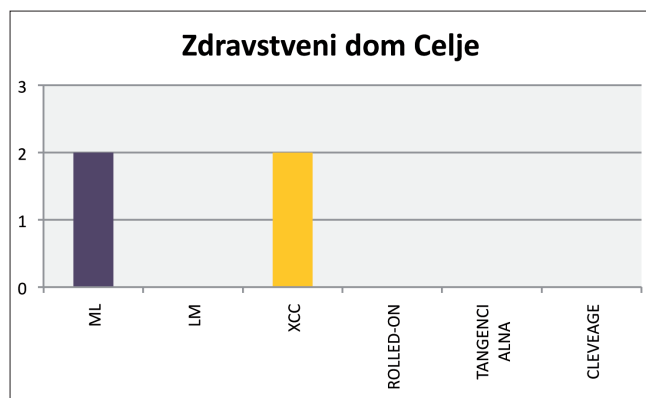
RAZPRAVA

S primerjavo rezultatov iz posameznih ustanov (Zdravstveni dom in Splošna bolnišnica Celje ter Onkološki inštitut v Ljubljani) sva prišli do zaključka, da le na Onkološkem inštitutu v Ljubljani mamografijo opravljajo tudi moški. Večina radioloških inženirjev, ki so izpolnili anketni vprašalnik, se s pacientkami, ki pridejo na mamografijo, srečuje vsakodnevno ali vsaj tedensko, nekateri pa le nekajkrat mesečno, kar je odvisno od tega, kako pogosto so razpisani na to delovno mesto. Večina zaposlenih v vseh treh ustanovah pacientki nameni 5 do 10 minut časa (čas, ko je pacientka v diagnostiki). Kot navajajo Kranjc in sod. (2004), sta tako fizična kot psihična priprava pacientke na preiskavo pomemben del preiskave, ki je velikokrat zanemarjen. Pravilna izvedba

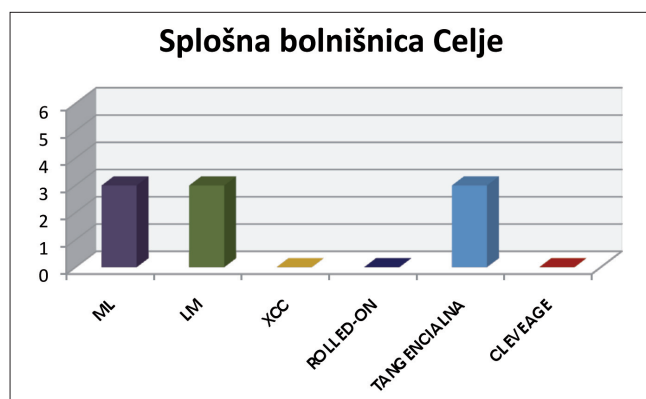
mamografije omogoča dober mamogram, kar je cilj vsakega mamografskega posega. Pri tem pa je pomembno, da radiološki inženir izkoristi svoje spretnosti in izkušnje ter čas pravilno razporedi, da doseže visoko kvaliteto mamogramov.

Odgovori na vprašanje »s katerimi dodatnimi projekcijami se najpogosteje srečujete« so prinesli različne rezultate glede na ustanove. Ugotovili sva, da zaposleni na Onkološkem inštitutu poznajo več dodatnih projekcij, kot tisti v Splošni bolnišnici in v Zdravstvenem domu Celje. Poleg ciljne kompresije in povečave poznajo v slednjih dveh ustanovah le še ML in XCC projekcijo, le ena radiološka inženirka med njimi pozna tudi LM projekcijo.

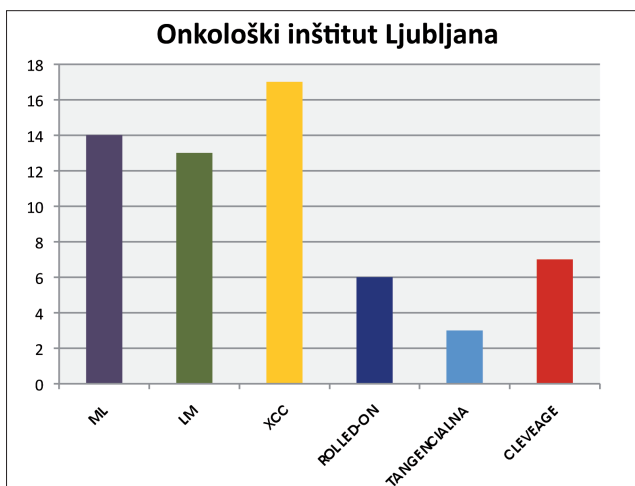
Zanimivo je bilo tudi razmerje med narejenimi dodatnimi projekcijami. V Zdravstvenem domu v Celju sta dve radiološki inženirki že opravljali XCC in ML projekcijo, ena pa tudi ciljno kompresijo in povečavo. V Splošni bolnišnici v Celju so tri poleg ciljne kompresije in povečave naredile še ML, LM in tangencialno projekcijo, ostale tri pa le najpogostejši dodatni projekciji (ciljano kompresijo in ciljno povečavo). Na Onkološkem inštitutu so bili rezultati drugačni. Od 18 anketirancev jih je poleg ciljne kompresije in povečave 14 naredilo ML projekcijo, 13 LM, 17 XCC, 6 rolled-on, 3 tangencialno in kar 7 cleavage projekcijo. Pogostost projekcij, uporabljenih v obravnavanih treh ustanovah prikazujejo tudi slike 10, 11 in 12.



Slika 10: Dodatne projekcije, ki jih poleg ciljne kompresije in povečave uporabljajo v Zdravstvenem domu v Celju



Slika 11: Dodatne projekcije, ki jih poleg ciljne kompresije in povečave uporabljajo v Splošni bolnišnici Celje



Slika 12: Dodatne projekcije, ki jih poleg ciljne kompresije in povečave uporabljajo na Onkološkem inštitutu Ljubljana

Iz slik je jasno razvidno, da na Onkološkem inštitutu opravljajo več različnih projekcij kot v ostalih ustanovah. To naju sicer ne preseneča, saj se v Splošni bolnišnici in v Zdravstvenem domu v Celju ukvarjajo predvsem s preventivo, medtem ko se na Onkološkem inštitutu poleg preventive ukvarjajo tudi z zdravljenjem benignih in malignih sprememb v dojkah. Iz istega anketnega vprašanja sva dobili tudi odgovor na vprašanje, če radiološki inženirji poleg ciljne kompresije in povečave poznajo še katero od ostalih dodatnih projekcij.

V vseh ustanovah, ki so sodelovale v anketnem vprašalniku, pa so mnenja, da je za pacientke najmanj prijetna ciljana kompresija.

Na vprašanje »kaj vam dela pri ciljani kompresiji in povečavi največ težav«, so anketiranci odgovarjali različno, med ustanovami pa ni velikih razlik. Sklepva, da so težave, ki jih radiološkim inženirjem povzročata ciljana kompresija in povečava, odvisne predvsem od delovne dobe in izkušenj na mamografski diagnostiki.

Razveselilo naju je dejstvo, da se vsi sodelujoči v anketi udeležujejo izobraževanj na temo mamografske diagnostike vsaj 1 do 2-krat letno. Večina (81%) se izobraževanj udeležuje na lastno željo.

Glede na rezultate ankete lahko sklepava, da so dodatne projekcije pri mamografiji v ustanovah s preventivno dejavnostjo manj poznane. Najmanj poznana dodatna projekcija je tangencialna.

ZAKLJUČEK

Mamografija je rentgensko slikanje dojk, ki se uporablja za presajanje ali diagnostično pojasnitev tipnih sprememb v dojkah, opisujejo Borštnar in sod. (2004). Vsako dojko vedno slikamo v dveh osnovnih projekcijah (CC in MLO projekcija). Po pregledu mamograma pa lahko radiolog odredi slikanje tudi v kateri koli dodatni projekciji (odvisno od tega, kje v dojki se spremembe nahajajo). Zelo pomembni sta psihična in fizična priprava pacientke na preiskavo, kar pripomore k kvalitetnejšemu mamogramu. Zato je ključnega pomena,

da je radiološki inženir s pacientko, ki vstopi v diagnostiko prijazen in si za njo vzame čas.

Dodatne projekcije omogočajo boljši prikaz lezije ali mikrokalcinacije in so v pomoč radiologu pri pisanju izvida. Mamogram mora vsebovati informacije o vseh diagnostično vprašljivih spremembah in mora zato biti narejen kar se da kvalitetno, kar pa je naloga radiološkega inženirja.

Po najinem mnenju bi bilo potrebno organizirati več predavanj na temo mamografske diagnostike ter prepoznavanja rakavih sprememb na dojkah tudi med radiologi. Verjetno so dodatne projekcije med radiološkimi inženirji manj znane, ker jih tudi radiologi ne poznajo dobro in jih preredko uporabljajo za diagnosticiranje.

LITERATURA

Berkowitz JE, Gatewood OMB, Donovan GB, Gayler BW (1987). Dermal breast calcifications: localization with template-guided placement of skin marker. *Radiology* 163 (1); 282.

Eržen D (1998). Klinični pregled dojke. *Radiol Oncol* 32 (supl. 7): 27–9.

Haclar B, Peterlin K, Čebulj K (2008). Mamografija: film ali računalnik?. V: Zbornik predavanj in posterjev strokovnega seminarja Društva radioloških inženirjev, Radenci, 18. – 20. april 2008. Ljubljana: Društvo radioloških inženirjev Slovenije, 196–9.

Hudales B, Kokot A, Špeh P (2001). ML, LM, XCC, rolled-on projekcije. *Radiol Oncol* 35 (supl. 1): 74–80.

Jančar B (1998). Mamografska diagnostika. V: Snoj M., ur. Rak dojke. Ljubljana: Onkološki inštitut Ljubljana, 25–8.

Jančar B (2009). Mamografija: metoda za zgodnje odkrivanje raka dojke. Ljubljana: Društvo onkoloških bolnikov Slovenije, 18–26.

Kadivec M, Vargazon T, Hertl K (1998). Pregled slikovnih diagnostičnih metod pri boleznih dojke. *Radiol Oncol* 32 (supl. 7): 59–65.

Kokot A, Hudales B, Špeh P (2001). Dodatne projekcije (cleavage, tangencialna projekcija, slikanje vsadkov, moška dojka). *Radiol Oncol* 35 (supl. 1): 8–6.

Kranjc Z, Renner M, Rataj A, Rusjan P, Novak G, Čebulj K (2004). Pozicioniranje in kontrola kakovosti mamograma. *Radiol Oncol* 38 (supl. 1): 35–49.

Muttarak M, Kongmebhol P, Sukhamwang N (2009). Breast calcifications: which are malignant? (<http://www.docstoc.com/docs/90351774/Breast-calcifications-which-are-malignant> <4.8.2013>).

Špeh P, Kokot A, Hudales B (2001). Ciljana kompresija in povečava. *Radiol Oncol* 35 (supl. 1): 87–91.

Us J (1994). Mamografija – rentgenska preiskava dojke. *Medicinski razgledi* 33 (1): 39–49.

Popravek / Errata

v reviji Bilten, letnik 30, številka 2, leto 2013, je bil izdan članek z naslovom »Motivacija mentorjev za delo s študenti radiološke tehnologije na radioloških oddelkih v Sloveniji«. Avtorici tega članka sta Jožica Gmeiner Rajbar in Majda Pahor. V isti reviji je bil izdan tudi članek z naslovom »Sodelovanje med poklicnimi skupinami v zdravstvenih timih radiološkega oddelka in kirurške ambulante pri obravnavi urgentnega pacienta« katerega avtorici sta Katica Leva in Majda Pahor. Popravek je bil že upoštevan pri navedbi v bazi COBISS.

ZAHVALA

našim kolegom, ki so nam pomagali v času tri mesečne adaptacije Ortopedskega radiološkega oddelka na Polikliniki.

ISKRENA HVALA brez vseh vas ne bi šlo.

Rtg skeletna diagnostika – Poliklinika

Rtg travmatološka ambulanta – Poliklinika

KIR odd. za skeletno diagnostiko

Ortopedska ambulanta RTG

Irena Kobe, Mojca Kočevar, Mojca Kravanja, Tina Pfajfar, Jože Ogrinec