Izvirni znanstveni članek / Original article

PRIMERJAVA OBSEVANOSTI PACIENTOV MED PANORAMSKIM SLIKANJEM IN INTRALORALNIM SLIKANJEM STATUSA ZOB

DOSE COMPARISON BETWEEN PANORAMIC IMAGING AND FULL MOUTH SERIES

Rebeka Viltužnik, Nejc Mekiš

Univerza v Ljubljani, Zdravstvena fakulteta, Oddelek za radiološko tehnologijo, Zdravstvena pot 5, 1000 Ljubljana

Korespondenca: viš. pred. dr. Nejc Mekiš, E-mail: nejc.mekis@zf.uni-lj.si

Prejeto/Recived: 15.11.2017
Sprejeto/Accepted: 11.12.2017

POVZETEK

Uvod: V stomatološki rentgenski diagnostiki se za slikanje vseh zob lahko uporabi panoramsko slikanje, ki je ekstraoralna tehnika in slikanje statusa zob, ki je intraoralna tehnika. V literaturi je navedeno, da so doze pri panoramskem slikanju mnogo manjše od doz pri slikanju statusa.

Namen: Ugotoviti kakšne so razlike v prejeti dozi (DAP) med panoramskim slikanjem in slikanjem zobnega statusa.

Metode in materiali: Na podlagi pregleda literature smo ugotovili in določili različne kombinacije za slikanje zobnega statusa (15, 20 ali 21 posnetkov z možnostjo 2 ali 4 posnetkov zobnih kron). Meritve doze (DAP – dose area product; produkt doze in površine) pri slikanju statusa smo izvedli na Zdravstveni fakulteti v Ljubljani z intraoralnim rentgenskim aparatom Siemens AG in merilnikom doze PTW Diametron M4-KDK, pri čemer smo uporabili ekspozicijske pogoje, ki se uporabljajo v kliničnem okolju. Na podlagi kombinacij slikanj, pridobljenih iz literature, smo s pomočjo izmerjenih DAP vrednosti izračunali doze pri slikanje statusa. Doze za panoramska slikanja pa smo zbrali retrospektivno za 180 odraslih pacientov, ki so imeli opravljeno panoramsko slikanje na eni izmed slovenskih stomatoloških rentgenskih diagnostik.

Rezultati in razprava: Ugotovili smo, da je DAP vrednost pri panoramskem slikanju v primerjavi z intraoralnim v povprečju manjša za 26,7 µGy m^2 oz. 77%. Vrednosti DAP so tako za panoramsko kot za intraoralno slikanje primerljive z rezultati iz literature.

Zaključek: Po slednjih ugotovitvah je bolje za pregledno sliko zob, uporabljati panoramsko slikanje, čeprav tomografska slika prikaže samo predel, ki se nahaja v središču vrtišča rentgenskega aparata.

Ključne besede: stomatološka radiografija, panoramsko slikanje, intraoralno slikanje statusa zob, DAP

ABSTRACT

Introduction: In order to display the entire dentation, panoramic dental imaging and intraoral full mouth series can be used. According to literature, the doses in the panoramic imaging are significantly lower than in the full mouth series.

Purpose: The aim of the study was to determine the differences in dose (DAP) received by the patient in panoramic imaging and full mouth dental series.

Methods: Based on the literature review, full mouth series combinations (15, 20 or 21 intraoral images with 2 or 4 bitewing images) were formed. The dose measures (DAP – dose area product) were performed at the Faculty of Health Sciences University of Ljubljana with the intraoral dental x-ray Siemens AG and PTW Diametron M4-KDK DAP meter. The exposure parameters used in the study were gathered from the clinical environment. Based on the different full mouth combinations and the DAP measurements, the doses for different combinations were calculated. Doses for the panoramic imaging were gathered for 180 patients that were referred to the panoramic imaging in one of the Slovenian dental x-ray studios.

Results and discussion: It was established that DAP values in the panoramic imaging are in average by 26.7 µGy m2 or 77% lower than in the full mouth series. The DAP values measured in this study were found to be consistent with the data from the previous studies for panoramic and intraoral radiography.

Conclusion: Result of the study indicate that the preferred method for displaying all the teeth is panoramic imaging although tomographic technology allows that only a part of the patient in the centre of the rotation is displayed clearly.

Key words: dental radiography, panoramic imaging, the full mouth series, DAP.

UVOD

Stomatološka rentgenska diagnostika je del stomatološke klinične preiskave, ki prikaže tkiva in organe, ki jih s kliničnim pregledom ni mogoče prepoznati in omogoča zgodnejše in natančnejše odkrivanje patoloških sprememb v predelu obraza in ustne votline (Skalerič, 2006).

V splošni stomatološki rentgenski diagnostiki imamo na voljo več tehnik slikanja, ki se razlikujejo v položaju detektorja, to so ekstraoralne in intraoralne tehnike slikanja (Skalerič, 2006; Whaites, 2007; Thompson in Johnson, 2012; White et al., 2009). Ekstraoralne tehnike so tiste, pri katerih se slikovni sprejemnik nahaja izven pacientove ustne votline (Whaites, 2007). Med njimi je najpogostejše panoramsko slikanje, s katerim prikažemo anatomijo in morebitno patologijo zobnih lokov obeh čeljustnic ter pripadajočih obzobnih tkiv in čeljustnih sklepov (Thompson in Johnson, 2012). Pri tej preiskavi ni tako pomembna dobra prostorska ločljivost, saj na slikah opazujemo velike spremembe, doza za pacienta naj bi bila v tem primeru manjša, kot če bi izvedli intraoralno slikanje statusa zob (White et al., 2009). Pri intraoralnih tehnikah slikanja se slikovni sprejemnik nahaja v ustni votlini, deli pa se na dve podpodročji (Skalerič, 2006; Whaites, 2007; Thompson in Johnson, 2012; White et al., 2009), periapikalno tehniko, kjer slikamo zob s pripadajočimi apikalnimi tkivi in slikanje zobnih kron (Whaites, 2007). Periapikalno tehniko lahko izvajamo na dva načina, kot vzporedno tehniko ali kot tehniko polovičnega kota (Skalerič, 2006; Whaites, 2007; Thompson in Johnson, 2012; White et al., 2009). Pri slikanju zobnih kron pa uporabljamo posebne slikovne sprejemnike ali držala, da prikažemo zobne krone ličnikov in kočnikov ene ali obeh strani čeljustnic (Skalerič, 2006; Whaites, 2007).

Namesto panoramskega slikanja obstaja možnost, da prikažemo celotno zobovje z intraoralnim slikanjem. To se imenuje slikanje zobnega statusa oz. "full mouth series" (Whaites, 2007; Thompson in Johnson, 2012; White et al., 2009), pri katerem obstajajo različne kombinacije glede na različne avtorje (tabela 1).

Tabela 1: Število posnetkov glede na prikazano območje pri različnih kombinacijah slikanja statusa zob

	Thomson in Johnsnon (2007) 1. primer	Thomson in Johnsnon (2007) 2. primer	Whaites (2007)	White et al. (2009)
Območje slikanja	Število posnetkov			
Zgornji sekalci	3	2	2	3
Zgornji podočniki	2	2	2	2
Zgornji ličniki	2	2	2	2
Zgornji kočniki	2	2	2	2
Spodnji sekalci	1	2	1	2
Spodnji podočniki	2	2	2	2
Spodnji ličniki	2	2	2	2
Spodnji kočniki	2	2	2	2
Zobne krone	4	4	0	4

Whaites (2007) omenja, da se lahko namesto štirih posnetkov za slikanje zobnih kron izvajata samo dva posnetka, pri čemer se uporabi večji slikovni sprejemnik (slika 1 in 2).

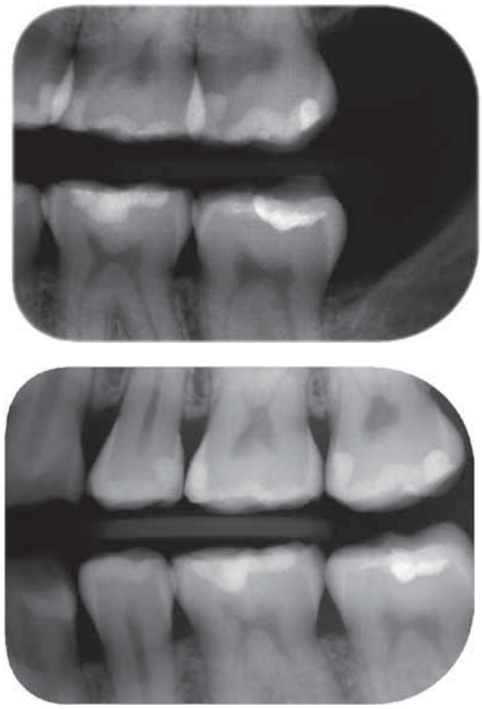

Slika 1: Primer slikanja zobnih kron na dveh posnetih (vir: ZDL, 2017)

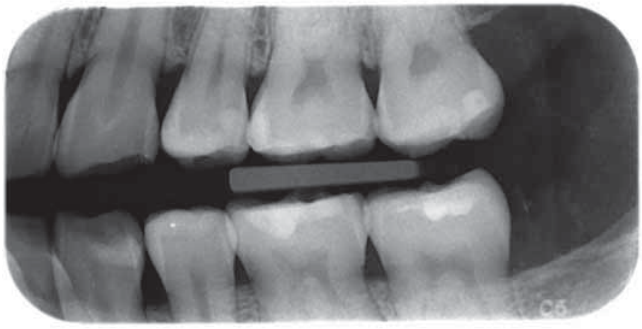

Slika 2: Primer slikanja zobnih kron na enem posnetku (vir: ZDL, 2017)

Dozne obremenitve v dentalni radiografiji

V dentalni radiologiji so doze majhne, vendar vsako izpostavljanje ionizirajočemu sevanju predstavlja potencialno nevarnost za razvoj malignih obolenj, zato se moramo ravnati po principu ALARA (as low as resonably achievable) – čim manjša doza za pacienta in še vedno diagnostično uporabna slika (Whaites, 2007).

Na podlagi pregleda literature smo ugotovili, da je bila povprečna DAP vrednost pri panoramskem slikanju med 7,2 in 11,3 µGy m^2 (Williams & Montgomery, 2000; Perisinakis et al., 2004; Poppe et al., 2007b; Han et al., 2011; Hart et al., 2012; Shin et al., 2014).

DAP vrednosti pri intraoralnem slikanju prav tako variirajo med avtorji (Poppe et al., 2007a; Han et al., 2011; Huskić in Mekiš, 2015). DAP vrednosti, ki jih navajajo Poppe et al. (2007a), so predstavljene v tabeli 2.

Tabela 2: DAP vrednosti intraoralnih preiskav (Poppe et al., 2006)

Preiskava	Povprečna vrednost DAP (µGy m²)
Zgornji kočnik	4,71
Zgornji ličnik	3,27
Zgornji podočnik	2,86
Zgornji sekalec	2,91
Spodnji kočnik	3,12
Spodnji ličnik	2,39
Spodnji podočnik	2,34
Spodnji sekalec	2,15
Slikanje zobnih kron anteriorni posnetek	3,50
Slikanje zobnih kron posteriorni posnetek	3,68

Podatki iz tabele 2 so bili zbrani na 60 modalitetah, od katerih je bilo 9 aparatov digitalnih (CR in DR).

Han et al. (2011) navajajo povprečen DAP pri zajemanju podatkov samo z DR tehnologijo (33 različnih modalitet). Vrednosti so predstavljene v tabeli 3.

Tabela 3: DAP vrednosti intraoralnih preiskav (Han et al., 2011)

Področje slikanja	Povprečna vrednost DAP (µGy m²)
Sekalci	1,46
Ličniki	1,97
Kočniki	2,49

Huskić in Mekiš (2015) pa opisujeta povprečne DAP vrednosti za okroglo in pravokotno zaslonko, pri čemer so bili uporabljeni ekspozicijski časi tako za klasično kot za digitalno intraoralno diagnostiko.

Tabela 4: DAP vrednosti intraoralnih preiskav (Huskić in Mekiš, 2015)

	Predel slikanja	Povprečni DAP pri okrogli zaslonki (µGy m²)	Povprečni DAP pri pravokotni zaslonki (µGy m²)
Klasična tehnologija	sekalci	2,50	1,70
	podočniki	3,18	2,16
	ličniki	4,00	2,70
	kočniki	5,10	3,48
Digitalna tehnologija	sekalci in podočniki	1,56	1,06
	ličniki in kočniki	1,90	1,30

Whaites (2007) omenja, da je efektivna doza pri panoramskem slikanju ekvivalentna petini tiste pri slikanju zobnega statusa.

NAMEN

Namen raziskave je bil ugotoviti, kakšne so razlike v DAP vrednostih med panoramskim slikanjem in slikanjem zobnega statusa ter preveriti ali se pridobljeni podatki ujemajo s podatki, ki so navedeni v literaturi. Na podlagi pregleda literature smo si zastavili naslednje hipoteze:

H1: DAP vrednosti pri panoramskem slikanju so manjše kot pri slikanju statusa zob, ne glede na kombinacijo.
H2: DAP vrednost pri panoramskem slikanju je petina vrednosti DAP slikanja statusa.

METODE IN MATERIALI

Za izvedbo raziskave smo uporabili deskriptivno, eksperimentalno in retrospektivno metodo raziskovanja. Prvi del raziskave smo izvedli v Radiološkem laboratoriju Zdravstvene fakultete v Ljubljani, na stomatološkem rentgenskem aparatu Holiodent MD proizvajalca Siemens AG. Aparati ima na voljo dve pospeševalni napetosti (60 kV in 70 kV) z anodnim tokom 7 mA in goriščem velikosti 0,7 mm. V tem delu raziskave smo najprej želeli ugotoviti, kakšne so DAP vrednosti za rentgensko slikanje posameznih segmentov v intraoralni diagnostiki. Uporabili smo pospeševalno napetost 60 kV, tok 7 mA, uporabljeni ekspozicijski časi pa so bili enaki, kot se uporabljajo v kliničnem okolju (tabela 5). Za merjenje produkta doze in površine (DAP) smo uporabili merilec PTW Diametron M4-KDK, ki smo ga postavili na stabilno površino, neposredno pod izhod rentgenske svetlobe iz aparata.

Tabela 5: Uporabljeni ekspozicijski časi

	Področje slikanja	Ekspozicijski čas (s)
Zgornja čeljust	sekalci	0,100
	podočniki	0,125
	ličniki	0,125
	kočniki	0,160
Spodnja čeljust	sekalci	0,080
	podočniki	0,100
	ličniki	0,100
	kočniki	0,160

Za slikanje zobnih kron smo upoštevali enake ekspozicijske čase kot za slikanje kočnikov.

Vsako meritev smo ponovili petkrat, pri čemer smo vsakokrat ponovno nastaviti rentgensko cev, da smo v rezultatih upoštevali tudi napako zaradi postavitve cevi. Pridobljene DAP vrednosti, ki smo jih predstavili v rezultatih, so povprečne vrednosti vseh petih meritev.

Podatke o dozni obremenitvi (DAP) pri panoramskem slikanju smo zbrali retrospektivno za 180 odraslih pacientov, ki so imeli opravljeno panoramsko slikanje na eni izmed slovenskih stomatoloških rentgenskih diagnostik na digitalnem stomatološkem rentgenskem aparatu Instrumentarium OP200 D, z avtomatskim nadzorom ekspozicije. Vsi podatki so anonimni, pridobljene so bile samo DAP vrednosti.

Podatke smo obdelali s programom IBM SPSS STATISTICS 23. Za prikaz rezultatov smo uporabili osnovni statistični test za preverjanje normalnosti vzorca, Shapiro Wilk test, za analizo podatkov pa Wilcoxonov test enega vzorca. Rezultate meritev smo prikazali v obliki grafov in tabel. Pri preverjanju domnev smo upoštevali običajno statistično stopnjo zaupanja, ki znaša 5% (p = 0,05). Poleg tega pa smo rezultate prikazali tudi v grafični obliki z raztresenim grafikonom.

REZULTATI

V prvem delu raziskave smo skupno opravili 40 meritev DAP vrednosti na intraoralnem rentgenskem aparatu. Rezultati povprečnih vrednosti so predstavljeni v tabeli 6.

Tabela 6: Izmerjene povprečne DAP vrednosti pri intraoralnem slikanju

Čeljust	*Zob*	*Povprečje DAP (µGy m²)*
Zgornja	sekalec	1,5
	podočnik	1,8
	ličnik	1,8
	kočnik	2,4
Spodnja	sekalec	1,2
	podočnik	1,5
	ličnik	1,5
	kočnik	2,4

DAP vrednosti za slikanje zobnih kron so enake kot pri slikanju kočnikov (2,4 µGy m²), saj smo uporabili enake ekspozicijske čase.

Vse meritve DAP vrednosti za posamezno področje zob so bile enake, zato je povprečje enako zajetim vrednostim.

Iz izmerjenih podatkov smo lahko izračunali DAP vrednosti za vse kombinacije slikanja statusa zob, omenjene v uvodu (tabela 7).

Tabela 7: Izmerjene DAP vrednosti slikanja statusa zob za različne kombinacije

Serija slikanja statusa	*Število posnetkov*	*Število posnetkov zobnih kron*	*DAP (µGy m²)*
Thomson in Johnsnon (2007), 1. primer	20 (4 projekcije zobnih kron)	4	38,1
		2	33,3
Thomson in Johnsnon (2007), 2. primer	20 (4 projekcije zobnih kron)	4	37,8
		2	33,0
Whaites (2007)	15	0	27,0
White et al. (2009)	21 (4 projekcije zobnih kron)	4	39,3
		2	34,5

Osnovna statistična analiza DAP vrednosti, pridobljenih pri panoramskih slikanjih je predstavljena v tabeli 8.

Tabela 8: Podatki za DAP vrednosti pri panoramskem slikanju

n	*Povprečje (µGy m²)*	*Standardni odklon (µGy m²)*	*Mediana (µGy m²)*	*Minimum (µGy m²)*	*Maksimum (µGy m²)*
180	8,01	2,34	7,61	1,09	16,04

Ugotovili smo, da je doza pri panoramskem slikanju za povprečno 77% nižja od doze, ki jo pacient prejme pri slikanju statusa zob z intraoralno tehniko. Wilcoxonov test enega vzorca kaže, da obstajajo statistično značilne razlike med DAP vrednostjo pri panoramskem slikanju in tistimi, ki smo jih izračunali iz meritev pri različnih kombinacijah slikanj zobnega statusa (p < 10-3). Vrednosti so prikazane tudi na raztresenem grafikonu (slika 3).

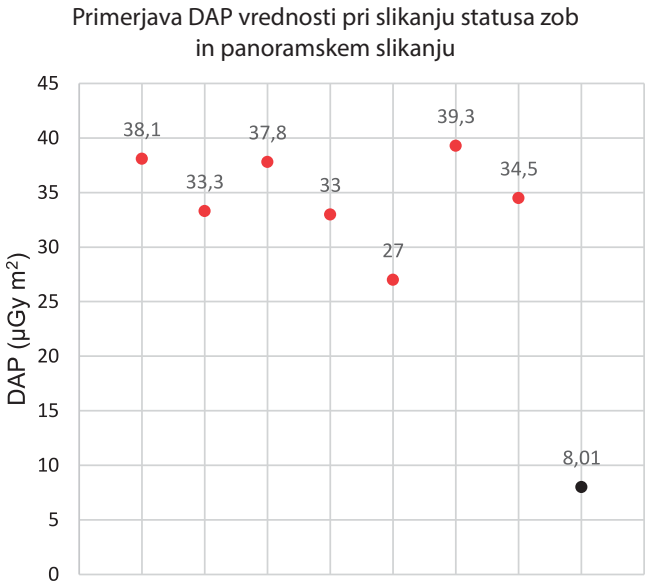

Slika 3: Grafični prikaz primerjave DAP vrednosti med slikanjem statusa zob in panoramskim slikanjem. Z rdečo barvo so označene vrednosti za slikanje statusa zob, s črno pa povprečna vrednost za panoramsko slikanje

RAZPRAVA

Iz rezultatov raziskave je razvidna razlika med DAP vrednostma pri slikanju statusa zob in panoramskem slikanju, ki v povprečju znaša 26,7 µGy m² oz. 77%. Tudi če primerjamo maksimalno DAP vrednost pri panoramskem slikanju (16,04 µGy m²) z najnižjo vrednostjo pri slikanju statusa (27,0 µGy m²), razlika še vedno znaša približno 40%.

Razlika DAP vrednosti med podatki, izmerjenimi za intraoralno slikanje zob v naši raziskavi in navedbami avtorjev Poppe et al. (2007a) je zelo opazna. Največja je pri slikanju zgornjega kočnika, kar 2,31 µGy m². Odstopanja so večja pri slikanju zgornjih zob, kjer razlika med našimi podatki in DAP vrednostmi po Poppe et al. (2007a) ni manjša od 1 µGy m², pri slikanju spodnjih zob pa so razlike bistveno manjše in ne presegajo 1 µGy m². Minimalna razlika je pri slikanju spodnjih kočnikov in znaša 0,7 µGy m². Razlike nakazujejo na to, da so Poppe et al. (2007a) verjetno uporabili drugačne ekspozicijske pogoje kot mi, česar pa z gotovostjo ne moremo potrditi, saj te informacije v članku niso na voljo. Pri seštevanju DAP

vrednosti za različne kombinacije slikanja zobnega statusa so razlike še bolj opazne.

Podatki o DAP, ki jih navajajo Han et al. (2011), pa se od naših podatkov za intraoralno slikanje ne razlikujejo veliko. Pri slikanju zgornjih sekalcev je DAP vrednost, navedena v tej literaturi celo manjša, maksimalna razlika pa je pri slikanju spodnjih ličnikov in znaša 0,4 µGy m^2. Iz navedenega bi sklepali, da so bili uporabljeni približno enaki ekspozicijski pogoji, kot smo jih uporabili v naši raziskavi.

Če primerjamo podatke o DAP vrednostih za posamezno slikanje zob za različne kombinacije slikanj, ki so navedene v različnih literaturah (tabela 1), so razlike velike. Minimalna razlika med posameznimi kombinacijami je pri primerjavi članka avtorjev Han et al. (2011) in kombinacij iz Whaitesove literature (2007), ki znaša 5,62 µGy m^2 pri slikanju statusa zob. Maksimalno razliko, kar 25,4 µGy m^2, pa najdemo, če primerjamo kombinacije avtorjev White et al. (2009) s podatki iz članka, ki so ga objavili Poppe et al. (2006). Večje razlike pri različnih kombinacijah so vidne pri DAP vrednostih, ki jih navajajo Poppe et al. (2006), saj je minimalna razlika 18 µGy m^2, pri Han et al. (2011) pa maksimalna razlika ne presega 11 µGy m^2.

Razvrstitev velikosti DAP vrednosti, ki smo jih izmerili pri različnih kombinacijah intraoralnih slikanj (kombinacije so navedene v tabeli 7), je pričakovana. Maksimalno vrednost DAP ima kombinacija z 21 posnetki, sledi 1. primer 20 posnetkov, nato 2. primer 20 posnetkov in zadnji je seveda kombinacija s 15 posnetki. Ti rezultati so bili pričakovani, ker se z večanjem števila posnetkov veča tudi vrednost DAP, prav tako pa lahko zaključimo, da se z večanjem števila posnetkov povečuje tudi razlika med DAP vrednostmi, ki smo jih izmerili mi in tistimi, ki so navedene v literaturi.

Pri panoramskem slikanju so naši podatki o DAP vrednostih zelo podobni tistim iz literature, kjer je razpon med 7,2 in 11,3 µGy m^2, povprečje v naši raziskavi pa je znašalo 8,01 µGy m^2. Malenkost nižje DAP vrednosti navajajo Poppe et al. (2006), kjer je povprečna vrednost za odrasle paciente 7,4 µGy m^2. Večje vrednosti pa so izmerili Williams (2000) in Perisinakis et al. (2004), povprečno 11,3 µGy m^2. Ostali avtorji (Shin et al., 2014; Hart et al., 2012) pa so izmerili doze, primerljive našim.

Iz rezultatov je razvidno, da je DAP vrednost pri panoramskem slikanju mnogo manjša od tiste pri slikanju zobnega statusa, zato lahko hipotezo H1 sprejmemo. Hipoteze H2 pa žal ne moremo, ker povprečna vrednost DAP za panoramsko slikanje ni enaka petini vrednosti DAP pri nobeni od navedenih kombinacij za slikanje statusa.

ZAKLJUČEK

V tokratni raziskavi smo potrdili, da je doza za pacienta pri panoramskem slikanju povprečno za 77% nižja kot pri intraoralnih tehnikah slikanja zobnega statusa. Na podlagi ugotovljenih rezultatov lahko zaključimo, da je panoramsko slikanje priporočljiva metoda izbora za pregledno sliko zobovja, saj pacient prejme do štirikrat manjšo dozo kot pri intraoralnem slikanju zobnega statusa. Za nadaljnjo raziskavo priporočamo pregled ugotovljenih in spregledanih bolezenskih sprememb pri eni in drugi metodi slikanja.

LITERATURA

Han S, Lee B, Shin G, Choi J et al. (2011). Dose Area Product Measurement for Diagnostic Reference Levels and Analysis of Patient Dose in Dental Radiography. Radiat Prot Dosimetry 150(4): 523–531.

Hart D, Hillier MC, Shrimpton PC (2012). HPA-CRCE-034 - Doses to Patients from Radiographic and Fluoroscopic X-ray Imaging Procedures in the UK – 2010 Review.

Huskić E, Mekiš N (2015). Vpliv pravokotne zaslonke na dozo pri intraoralnem slikanju. Bilten 32(2): 16–21.

Perisinakis K, Damilakis J, Neratzoulakis J, Gourtsoyiannis N (2004). Determination of dose-area product from panoramic radiography using a pencil ionization chamber: Normalized data for the estimation of patient effective and organ doses. Med Phys 31(4): 708–714.

Poppe B, Looe HK, Pfaffenberger a, Eenboom F, Chofor N, Sering M, Rühmann a, Poplawski a, Willborn K (2007a). Radiation exposure and dose evaluation in intraoral dental radiology. Radiat Prot Dosimetry 123(2): 262–267.

Poppe B, Looe HK, Pfaffenberger A, Chofor N, Eenboom F, Sering M, Rühmann A, Poplawski A, Willborn K (2007b). Dose-area product measurements in panoramic dental radiology. Radiat Prot Dosimetry 123(1): 131–134.

Shin HS, Nam KC, Park H, Choi HU, Kim HY, Park CS (2014) Effective doses from panoramic radiography and CBCT (cone beam CT) using dose area product (DAP) in dentistry. Dentomaxillofacial Radiol 43(1): 1–6.

Skalerič U (2006). Stomatološka klinična preiskava. Ljubljana: Društvo zobozdravstvenih delavcev Slovenije.

Thomson EM, Johnson ON (2012). Essentials of Dental Radiography. 9th ed. Tennessee State University, Nashville, TN.

Whaites E (2007). Essentials of dental radiography and radiology. 4th ed. Edinburgh; New York: Churchill Livingstone.

White S C, Pharoah M J (2009). Oral radiology: principles and interpretation. 6th ed. St. Louis, Mo.: Mosby/Elsevier.

Williams JR, Montgomery A (2000). Measurement of dose in panoramic dental radiology. Br J Radiol 73(873): 1002–1006.